症　例

子宮筋腫核出術部位から発生したと推定される子宮平滑筋肉腫の１例

富山県立中央病院　産婦人科
小幡　武司，松田美智子，山本　健太，山口　彩華
本多　真澄，草開　友理，草開　　妙，炭谷　崇義
吉越　信一，南　　里恵，飴谷　由佳，谷村　　悟
同　病理診断科
中西ゆう子

要　旨

子宮平滑筋肉腫は正常子宮筋からの発生あるいは，平滑筋腫が悪性転化したものであると考えられているが，正確な発生機序は不明である．今回，子宮筋腫核出術により良性の平滑筋腫の診断になったものの，筋腫核出部位から発生したと推定される平滑筋肉腫の症例を経験したので報告する．症例は44歳，２年前に多発子宮筋腫に対して子宮筋腫核出術が施行された．子宮筋層との境界不明瞭であった腫瘤も含まれていたが，平滑筋腫の病理診断にて終診となった．手術から２年後，下腹部痛を主訴に前医から精査加療目的に当科紹介となった．子宮体部前壁に18cm大の不整形腫瘤を認め，子宮平滑筋肉腫の疑いと診断し，手術の方針とした．腫瘤は小腸および大網と癒着しており，子宮を含めて合併切除を行った．病理診断は子宮平滑筋肉腫であった．子宮筋層との剥離が困難である子宮筋腫核出後においては良性腫瘍としての経過を辿らない可能性があり，注意を要する．

key words：子宮筋腫核出術後，子宮平滑筋肉腫

富山県立中央病院医学雑誌 2024；47（１・２）14 － 18

はじめに

子宮肉腫は発生頻度が低いものの，予後不良の婦人科悪性腫瘍である．子宮肉腫のなかで平滑筋肉腫が40-50％を占めているが[1,2]，子宮平滑筋肉腫は症状・所見が子宮筋腫と類似しているため，子宮筋腫として手術を受けた後，病理組織学的検査により本腫瘍と診断されることも稀ではない．

今回我々は，多発子宮筋腫に対する子宮筋腫核出術により良性の平滑筋腫の診断になったものの，その２年後に筋腫核出部位から発生したと推定される平滑筋肉腫の１例を経験したので報告する．

症　例

患者：44歳　女性　０妊０産

主訴：下腹部痛

既往歴・併存症：うつ病、パニック障害

現病歴：２年前に多発子宮筋腫の診断にて手術の方針となったが，子宮温存希望あり子宮筋腫核出術が施行された．子宮筋層からの剥離が困難であった変性を伴う子宮筋腫も含まれていたが，病理検査にて平滑筋腫の診断となり，終診となった．（図１）

手術から１年後，過多月経の症状が出現するも自己判断で経過観察していたが，下腹部痛も自覚するようになり，前医を受診された．超音波検査にて子宮腫大が認められ，精査加療目的に当科紹介となった．

診断・治療方針：血液検査ではLDHは471 IU/Lと上昇しており，画像検査から子宮平滑筋肉腫の疑いと診断し，可及的速やかに手術の方針とした．左大腿上部に結節が認められ，転移の可能性も考えたが，子宮病変の病理組織学的診断を優先し，手術後に精査する方針とした．（図２）

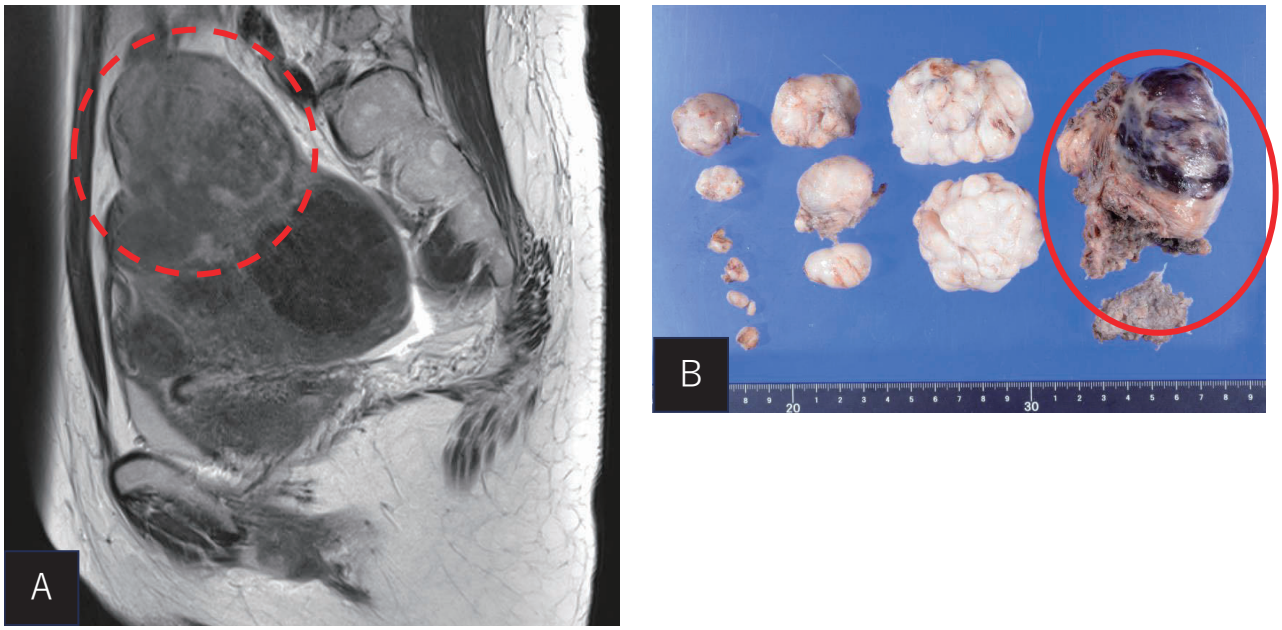

図１　子宮筋腫核出手術時の骨盤 MRI と手術標本（A：骨盤 MRI，B：手術標本の肉眼像）
A：子宮筋層内，漿膜下，粘膜下に腫瘤が多発し，基本的には通常の子宮筋腫と考えられるが，子宮底部から前壁には T2 強調画像で淡い高信号を示す腫瘤を認めており（点線円形），細胞成分の豊富な子宮筋腫と考えられる．
B：ほとんどの腫瘤は肉眼的に唐草模様を呈する白色調の充実性腫瘤で，組織学的に核異型の増強や核分裂像の増加がなく，平滑筋腫と診断される．実線楕円形で囲まれた腫瘤は A の点線円形で囲まれたものであり，出血や浮腫が見られるが，肉腫成分と言える所見は認められない．

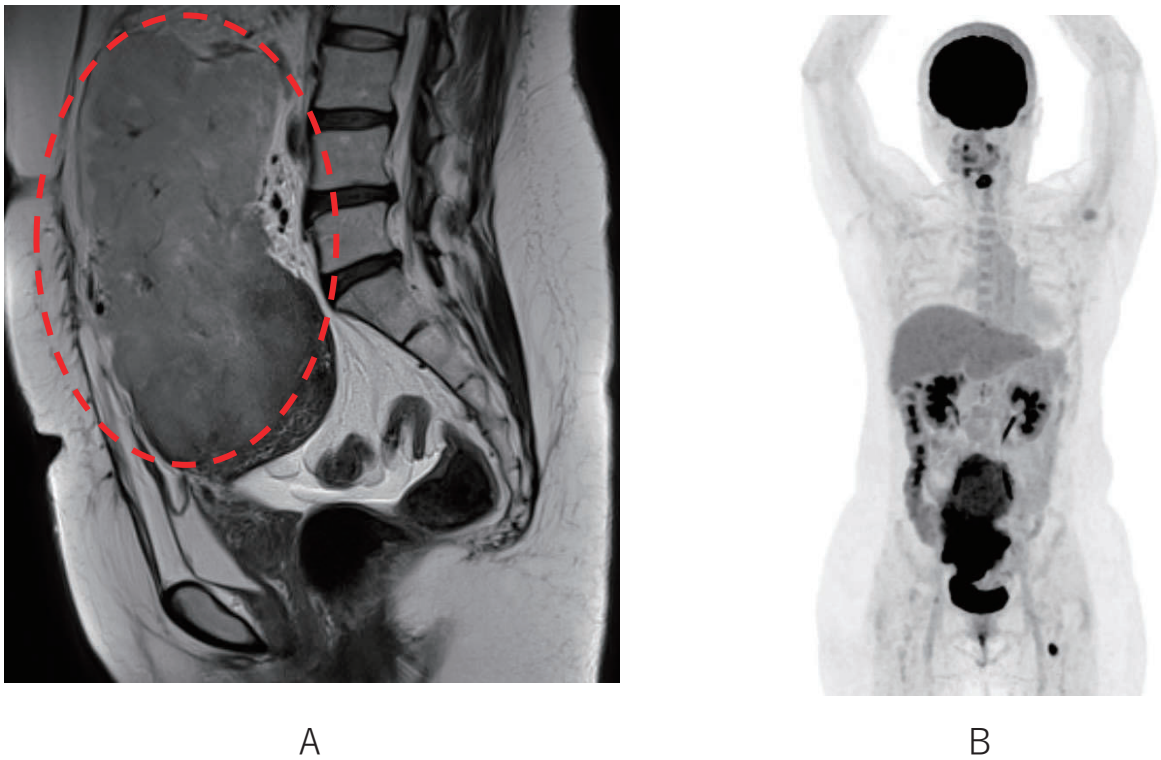

図２　子宮平滑筋肉腫手術時の画像検査（A：骨盤 MRI，B：PET-CT）
A：子宮底部から前壁側に最大径 18cm 大の腫瘤を認める（点線楕円形）．辺縁不整で造影早期相より強く増強される．一部造影不良域を伴っている．
B：子宮底部に拡がる腫瘤には FDG 異常集積（SUVmax：9.46-27.56）の混在を認める．左大腿上部に結節状に FDG 異常集積（SUVmax：15.64）を認める．他には転移を疑う FDG 異常集積は認められない．

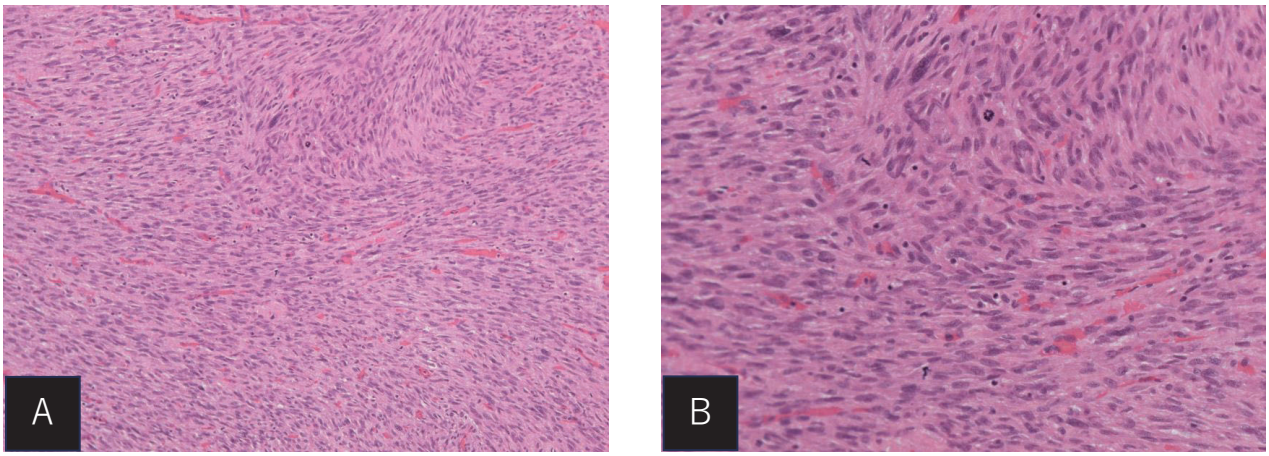

図３　子宮平滑筋肉腫の病理組織像（A：弱拡大，B：強拡大）
好酸性の胞体を有する紡錘形細胞が束状から錯綜配列をなして密に増殖している．
びまん性に中等度の核異型がみられ，多数の核分裂像が観察される．

手術所見：子宮前壁から底部にかけて不整形腫瘤が発育しており，腫瘤右側から背側にかけて広範囲に大網からの流入血管を多数認めた．また腫瘤表面に小腸が癒着しており，大網と小腸の一部を含めて子宮とともに合併切除を行った．

病理組織学的診断：子宮体部に180 × 115 × 85mm大の境界不明瞭な軟らかい充実性腫瘤を認め，組織学的には好酸性の胞体を有する紡錘形細胞が束状から錯綜配列をなして密に増殖していた．びまん性に中等度の核異型，多数の核分裂像が観察された．腫瘍は浸潤性の発育を示し，周囲筋層との境界は不明瞭であり，腫瘍細胞の壊死は明らかでないものの，核異型と核分裂数の基準を満たしており，平滑筋肉腫と考えられた．腫瘍は筋層全層性に増殖し，ところどころで漿膜表面に露出，癒着した大網にも浸潤していた．癒着していた小腸には腫瘍の浸潤が認められなかった．（図３）

術後経過：術後は合併症なく，術後９日目に退院となった．子宮平滑筋肉腫 IIIA 期（あるいは IVB 期）の病理診断にて術後補助療法としてドキソルビシン単剤（60mg/㎡，３週毎）での化学療法を追加する方針とした．左大腿上部の結節については整形外科に相談したが，摘出が困難であることから化学療法を優先する方針とし，化学療法への反応を評価して外科的摘出を行うか判断する方針とした．

考　　察

子宮肉腫は予後不良の婦人科悪性腫瘍であるが，子宮体部悪性腫瘍全体の４-９％と発生頻度は低い．子宮肉腫は平滑筋肉腫，低異型度子宮内膜間質肉腫，高異型度子宮内膜間質肉腫，未分化子宮肉腫に分類されるが，平滑筋肉腫が40-50％を占めている[1,2]．平滑筋肉腫は早期から肺や肝臓に転移することが多く，５年生存率は15～25％と予後は極めて不良である[1]．子宮平滑筋肉腫に対する腫瘍マーカーとしては LDH が知られているが[3]，本症例においても子宮筋腫核出術時は正常範囲，平滑筋肉腫手術時は高値を示していた．子宮平滑筋肉腫に対する有効な治療は早期の子宮全摘術のみであり，有効な化学療法レジメンはなく，放射線療法も無効である[4,5]．

子宮平滑筋肉腫は，症状や所見が子宮筋腫と類似しているため，術前に子宮筋腫の診断となり，手術介入が遅れること，また術式が腫瘤のみの摘出術になることもある．実際に，子宮筋腫の術前診断で手術を受けた後，病理組織学的検査により本腫瘍と診断されることも稀ではない[1]．術前の子宮肉腫の鑑別診断に比較的有効とされているのが骨盤造影 MRI 検査である．腫瘍内の出血凝固壊死を反映する T1 強調画像での不整な高信号域が検出されるが[6]，変性を伴う子宮筋腫と明確に鑑別することは困難とされている[7]．確定診断は病理組織学的検査によって行われるが，平滑筋肉腫の病理組織学的診断は腫瘍細胞異型，核分裂指数，凝固壊死を総合的に評価する診断基準が広く用いられている[8]．子宮肉腫は，同一組織型であっても多彩な形態を示すため[1]，その病理組織学的診断が困難になることもあり，肉腫が疑わしい症例では特に注意を要する．本症例は子宮筋腫核出術から２年後に平滑筋肉腫が発生するという通常の良性腫瘍の術後経過を辿っていない点が特筆すべきことである．子宮筋腫核出術時における術前 MRI 検査では明らかな悪性所見なく，患者の希望に従い，子宮温存術式として子宮筋腫核出術が施行された．ほとんどの腫瘤は通常の子宮筋腫として容易に摘出が可能であったが，子宮体部前壁から底部の変性を伴う腫瘤は周囲の正

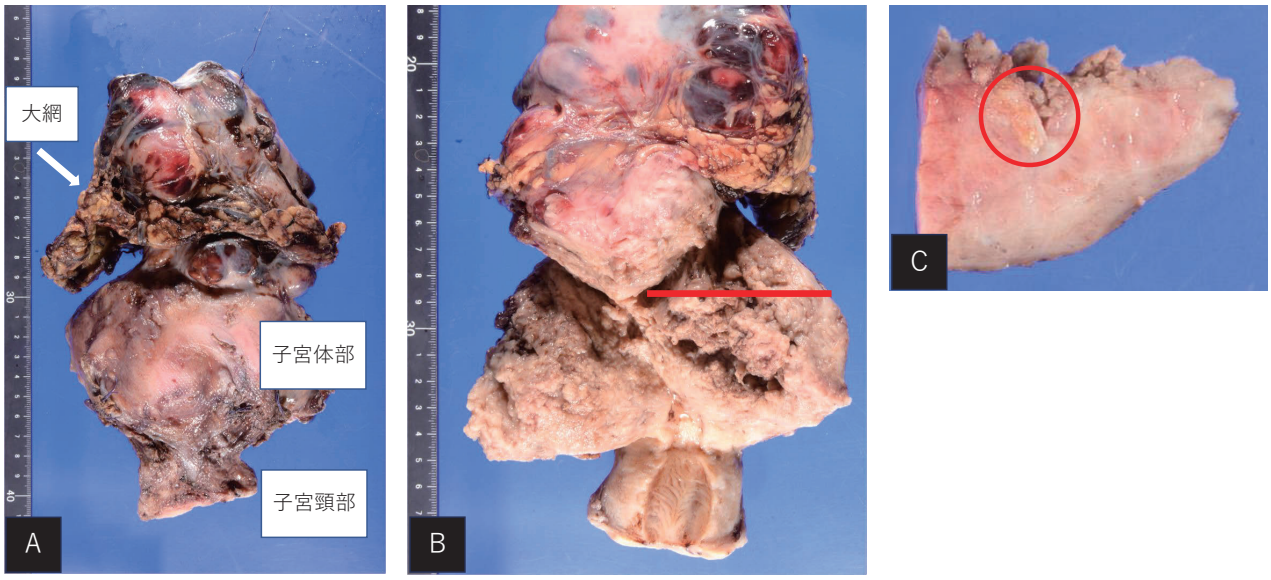

図 4．子宮平滑筋肉腫の手術標本
（A：後壁側から見た肉眼像，B：前壁側から見た肉眼像，C：B の実線における切片像）
A，B：子宮体部に 180 × 115 × 85mm 大の境界やや不明瞭な軟らかい充実性腫瘤を認める．
腫瘍は子宮筋層全層に増殖し，癒着した大網にも浸潤している．
C：実線円形の部位の淡黄色調の領域にはヘモジデリンを含む硝子化巣が認められる．

常子宮筋層との境界が不明瞭であり，同腫瘤を摘出したものの，微小な遺残が否定できない状態であった．病理組織検査では腫瘤内部での出血や浮腫，核分裂像が少数みられるものの，肉腫成分と言える所見は認められず，平滑筋腫と診断された．術後の診察において子宮には粗大な遺残病変は同定されなかったこと，そして良性の平滑筋腫の診断であったことから，外来での経過観察を行わず終診とする方針をとった．しかしながら，その後に確認された子宮腫瘤は子宮体部前壁から底部にかけて浸潤性に発育しており，前回手術で微小な遺残が否定できない部位とほぼ一致していた．病理組織学的には筋腫成分の混在はなく，一様な肉腫成分から構成されている腫瘍であったが，肉腫の内部にヘモジデリンを含む硝子化巣が認められ，前回の手術で残存した部位の可能性が示唆された．（図 4）

子宮平滑筋肉腫は子宮平滑筋から直接発生すると考えられてきたが[3]，子宮筋腫が悪性転化して発生したと考えられる症例も報告されている．同一の子宮内に平滑筋腫と平滑筋肉腫が共存していることはあるが，それは子宮筋腫から平滑筋肉腫が発生したことを直接的に証明するものではない．しかしながら，同一の腫瘤内において，平滑筋肉腫の成分が周囲の平滑筋腫の成分によって完全に取り込まれていたり[9]，筋腫成分と肉腫成分に連続性が認められていたりするとの報告もあり[10]，これらは平滑筋腫の悪性転化として平滑筋肉腫が発生したと説明している．本症例のように子宮筋腫核出部位に短期間で平滑筋肉腫を発生した症例報告は非常に少なく，PubMed を用いて 1990 年から 2023 年までで，「myomectomy」「leiomyosarcoma」「case reports」をキーワードに検索したところ，1 例のみ確認することができた[11]．その報告では，初回手術で摘出された子宮腫瘤は複数の施設における協議のもとで良性の平滑筋腫の診断となっており，肉腫成分は認められていなかったが，本症例と同様に変性を伴う平滑筋腫であったことが興味深い．本症例における平滑筋肉腫は，遺残した可能性のある組織中の微小な筋腫成分から発生したものなのか，あるいは遺残した部位に肉腫成分が含まれていたのか，あるいは遺残組織とは関係なく正常子宮筋から発生したのかを証明することはできない．しかしながら，少なくとも摘出が困難であった腫瘤については，本症例のように良性腫瘍としての経過を辿らないこともあることを十分に念頭に置いて経過観察の必要があると考える．また，摘出が困難と術中に判断した腫瘤については腫瘤のみの摘出に固執することなく，正常子宮筋層も一部含めて広く摘出すること，そして病理診断医に特に注意して診断してもらえるように配慮することが大切であると考える．

おわりに

今回我々は，子宮筋腫核出術を行い，平滑筋腫の病理診断になったにも関わらず，手術から 2 年後に平滑筋肉腫が発生した症例を経験した．頻度は極めて低いが，実際に肉腫が発生していることから，良性の子宮筋腫における手術後の経過観察を再考する必要があるかもしれない．特に，本症例のように子宮筋層との剥離が困難である変性を伴う

子宮筋腫の摘出術においては，病理診断が良性腫瘍であったとしても，その後の経過観察を終了しないように注意する必要がある．

著者の利益相反 conflict of interest（COI）開示：本論文の研究内容に関連して特に申告なし

文　献

1）公益社団法人日本婦人科腫瘍学会編：子宮体がん治療ガイドライン 2023 年版．金原出版株式会社，2023

2）Brooks SE, Zhan M, Cote T, et al: Surveillance, epidemiology, and end results analysis of 2677 cases of uterine sarcoma 1989-1999. Gynecol Oncol 2004；93：204-208

3）井上正樹：症例から学ぶ婦人科腫瘍学入門　改訂第２版．永井書店，2011

4）Giuntoli RL 2nd, Metzinger DS, DiMarco CS, et al: Retrospective review of 208 patients with leiomyosarcoma of the uterus: prognostic indicators, surgical management, and adjuvant therapy. Gynecol Oncol 2003；89（3）：460-469

5）Dinh TA, Oliva EA, Fuller AF Jr, et al: The treatment of uterine leiomyosarcoma. Results from a 10-year experience（1990-1999）at the Massachusetts General Hospital. Gynecol Oncol 2004；92（2）：648-652

6）宇治橋善勝，棟方伸一：子宮筋腫と肉腫を鑑別するポイントは何か．Medical Technology 2013;41（13）：1420-1421

7）田村貴央，乾宏彰，香川智洋，他：子宮筋腫の悪性転化によって発生したと考えられる子宮平滑筋肉腫の１例．現代産婦人科 2016；65（2）：143-149

8）Bell SW, Kempson RL, Hendrickson MR: Problematic uterine smooth muscle neopalasms. a clinicopathologic study of 213 cases. Am J Surg Pathol 1994；18：535-558

9）長友忠相，木村勇人，永野輝明，他：子宮平滑筋腫内に発生した平滑筋肉腫の２例．日本臨床細胞学会雑誌 2013；52（4）：354-359

10）川島直逸，河原俊介，安堂有希子，他：子宮筋腫の経過観察中に筋腫内に子宮肉腫を発症した１例．産婦人科の進歩 2014；66（3）：290-295

11）Jennifer A Vaz, Payam Katebi Kashi, Saeid Movahedi-Lankarani, et al: Sixteen year-old with leiomyosarcoma in a prior benign myomectomy site. Gynecol Oncol Rep 2019；29：126-129