症　例

爪上皮出血点を認め，シェーグレン症候群を合併した抗 SRP 抗体陽性免疫介在性壊死性ミオパチーの１例

富山県立中央病院　脳神経内科
金森　万里奈，多田　康剛，島　啓介

要　旨

症例は 27 歳女性．半年前からの筋痛，四肢筋力低下を主訴に受診した．体幹筋，四肢近位筋の筋力低下を認め，血中クレアチニンキナーゼ（CK）値が 11,627 U/L と高値であった．抗 SRP 抗体陽性であり，筋生検では炎症細胞浸潤に乏しく，壊死再生線維を認め，抗 SRP 抗体陽性免疫介在性壊死性ミオパチー（immune-mediated necrotizing myopathy：IMNM）と診断した．ステロイドパルス療法と免疫グロブリン大量静注療法にて CK 値や筋力は緩徐に改善した．若年発症で比較的経過の長い筋症では抗 SRP 抗体陽性 IMNM を鑑別にあげる必要がある．また抗 SRP 抗体陽性 IMNM は皮疹や膠原病の合併は少ないとされているが，本例では爪上皮出血点の所見とシェーグレン症候群を合併しており，貴重な例と考え報告する．

key words：抗 SRP 抗体陽性免疫介在性壊死性ミオパチー，爪上皮出血点，シェーグレン症候群

富山県立中央病院医学雑誌 2023；46（3・4）73 － 78

はじめに

免疫介在性壊死性ミオパチー（immune-mediated necrotizing myopathy：IMNM）は，壊死・再生線維の多発を主体とし，炎症細胞浸潤の乏しい筋病理像を特徴とする，多発筋炎や皮膚筋炎から独立した疾患群である[1)]．亜急性進行性の経過で対称性に四肢近位筋優位の筋力低下と著明な血清クレアチンキナーゼ（CK）値の上昇を呈し，抗 SRP（signal recognition particle）抗体あるいは抗 HMGCR（3-hydroxy-3-methylglutaryl-coenzyme A reductase）抗体が検出される．抗 SRP 抗体陽性 IMNM は皮膚症状などの筋外症状は少なく，膠原病の合併は少ないとされる[2)]．今回，爪上皮出血点やシェーグレン症候群の合併を認めた抗 SRP 抗体陽性 IMNM を経験し、貴重な症例と考え報告する．

症　例

症例：27 歳，女性

主訴：四肢脱力

既往歴：22 歳で第１子妊娠時に切迫早産，妊娠糖尿病．

常用薬：なし

嗜好歴：喫煙：なし，飲酒：機会飲酒

現病歴：生来健康で，医療機関通院歴はなかった．X 年 7 月頃から両側腓腹部に筋痛を自覚した．同時期から，階段昇降時に両腓腹筋の疼痛があり，階段の上りにくさを自覚していた．10 月頃に背骨や肩甲骨周囲にずきずきするような疼痛が出現し，子供を抱える時などに増悪した．近医を受診し，湿布剤を処方されたが，改善はしなかった．四肢や肩甲骨周囲の筋力低下の症状は徐々に増悪し，疼痛の程度も増悪した．11 月頃から両上肢の挙上や臥位からの起き上がりがしにくくなった．動作時の全身の疲労を自覚するようになり，頚部後屈保持が困難となった．X+1 年 1 月中旬に近医整形外科を初診し，四肢近位筋の筋力低下を指摘されたため，同日精査加療目的に当科を紹介受診した．診察では四肢近位優位の筋力低下が認められ，血液学的検査では筋原性酵素の上昇があり，筋 MRI 画像検査で複数の筋内に高信号域が認められた．筋疾患が疑われ精査加療目的に 1 月下旬に当科入院した．

入院時現症：身長 159cm，体重 51kg，BMI 20.3kg/㎡，意識清明，体温：37.4℃，血圧：109/71mmHg，脈拍：103 回/分・整，SpO_2：98 %（室内気），心音整で，心雑音は聴取しない．肺音清で，ラ音は聴取しない．神経学

的には意識清明で，脳神経では異常は認めなかった．顔面，体幹部に皮疹は認めず，両手指に爪上皮出血点を認めた（図1）．レイノー症状は認めなかった．徒手筋力テストでは頚部筋，両側上下肢近位筋にMMT3レベルの筋力低下を認めた．両側腓腹部の把握痛を認めた．協調運動は正常であった．腱反射は正常であり，Babinski反射，Chaddock反射は陰性であった．感覚は正常であった．明らかな膀胱直腸障害は認めなかった．

検査所見：尿は異常所見なし．血算では異常は認めなかった．生化学検査では，筋原性酵素の著明な上昇を認めた．胆道系酵素や電解質，腎機能には異常を認めなかった．炎症性筋疾患の検索目的に行われた各種自己抗体検査では，抗核抗体は40倍未満であり，抗SS-B抗体，MPO-ANCA，PR3-ANCA，リウマチ因子，抗Scl-70抗体，抗

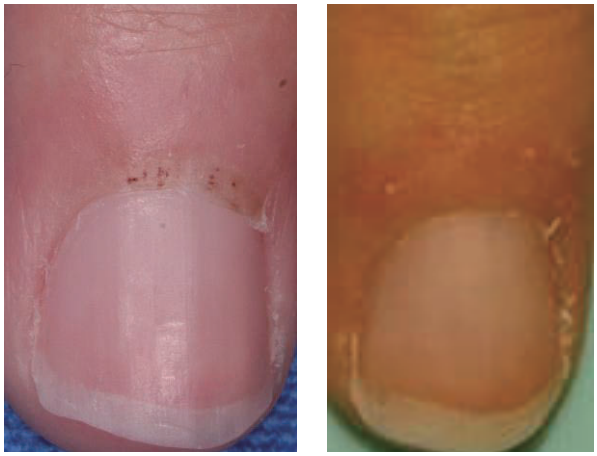

図1　右手第4指写真．治療前では爪上皮出血点を認め，治療後には消退がみられる．

(血算)

WBC	5.2	×10³/μL
Neu	63.0	%
Ly	27.6	%
Mono	8.0	%
Eo	1.0	%
Baso	0.4	%
Hb	13.2	g/dL
Plt	227	×10³/μL

(生化学)

AST	208	IU/L
ALT	167	IU/L
LDH	1352	IU/L
BUN	9	mg/dL
Cr	0.37	mg/dL
eGFR	165	mL/min/1.73m²
Na	139	mEq/L
K	3.8	mEq/L
Cl	104	mEq/L
CRP	0.12	mg/dL
CK	11,627	U/L
ミオグロビン	1,796	ng/mL
ALD	131.8	U/L
TSH	5.59	mIU/L
F-T3	2.7	pg/mL
F-T4	1.0	ng/dL

ANA	40	倍未満
抗SS-A抗体	33.5	U/mL
抗SS-B抗体	1.0	U/mL
抗SRP抗体	(+)	
抗HMGCR抗体	(-)	
MPO-ANCA	0.2	U/mL
PR3-ANCA	0.6	U/mL
リウマチ因子	(-)	
抗Scl-70抗体	(-)	
抗RNP抗体	(-)	
抗ARS抗体	(-)	
抗MDA5抗体	(-)	
抗TIF1-γ抗体	(-)	
抗JO-1抗体	(-)	
ACE	5.9	U/L
CEA	0.3	ng/mL
CA19-9	5.2	U/mL
CA125	14.4	U/mL

図2　検査所見．筋原性酵素の著明な上昇を認め，抗SRP抗体が陽性であった．

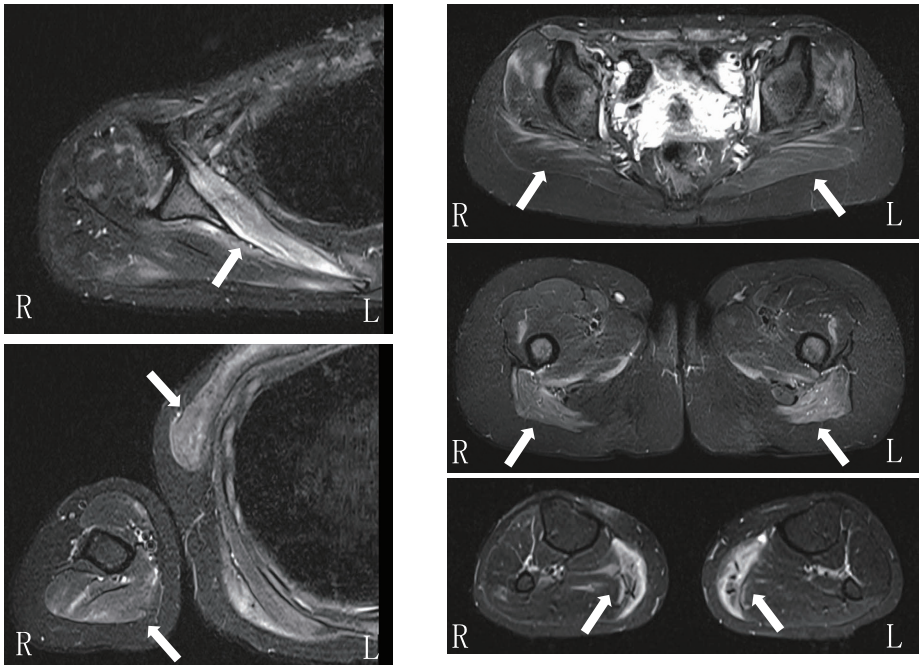

図3　四肢筋MRI｛STIR（short T1 inversion recovery）画像｝．肩甲下筋，大胸筋，上腕三頭筋，大殿筋，大腿二頭筋，腓腹筋で高信号域を認める（矢印）．

RNP 抗体, 抗 ARS 抗体, 抗 MDA5 抗体, 抗 TIF1－γ抗体, 抗 JO-1 抗体は陰性であった．抗 SRP 抗体は陽性（1.4 IU/mL，基準値 <1.0 IU/mL）で，抗 HMGCR 抗体は陰性であった．抗 SS-A 抗体は 33.5 U/mL と陽性であり，明らかな乾燥症状の自覚はなく，ガム試験は 27 mm/10 分と基準を満たさなかったものの，口腔内に治療後の齲歯を数本認めていた．口唇生検で focus score 1.8 であった．（4 ㎟あたりの導管周囲に 50 個以上のリンパ球浸潤があることを 1 focus といい，生検所見陽性である．）唾液腺シンチグラフィは耳下腺・顎下腺の 4 腺で唾液腺機能低下を疑う所見であった．シルマー試験は 11 mm/7 mm と左眼で低下しているものの正常範囲内であった．アンジオテンシン I 変換酵素（ACE）の上昇は認めなかった．甲状腺機能は正常であった（図 2）．心電図は心拍数 94 回/分で洞調律，整で軸偏位は認めなかった．胸部レントゲンは心拡大や 肺野に陰影は認めなかった．筋 MRI では肩甲下筋を中心に四肢体幹筋に STIR 画像で高信号を認めた（図 3）．腫瘍性病変の検索目的に行った体幹部 CT では前縦隔の濃度上昇，上部に腫瘤状構造を認めた．CEA，CA19-9，CA125 は正常範囲内であった．当院呼吸器外科を受診し精査の結果，胸腺過形成が考えられた．左三角筋で施行した筋生検では，筋線維の中等度の大小不同を認め，単核球の浸潤は認めず，少数の壊死線維と多数の再生線維が認められた（図 4A）．p62 の顆粒状の染色パターンを伴う筋線維を多数認めた（図 4B）．筋病理的には IMNM の所見であった．嚥下機能評価では嚥下機能低下

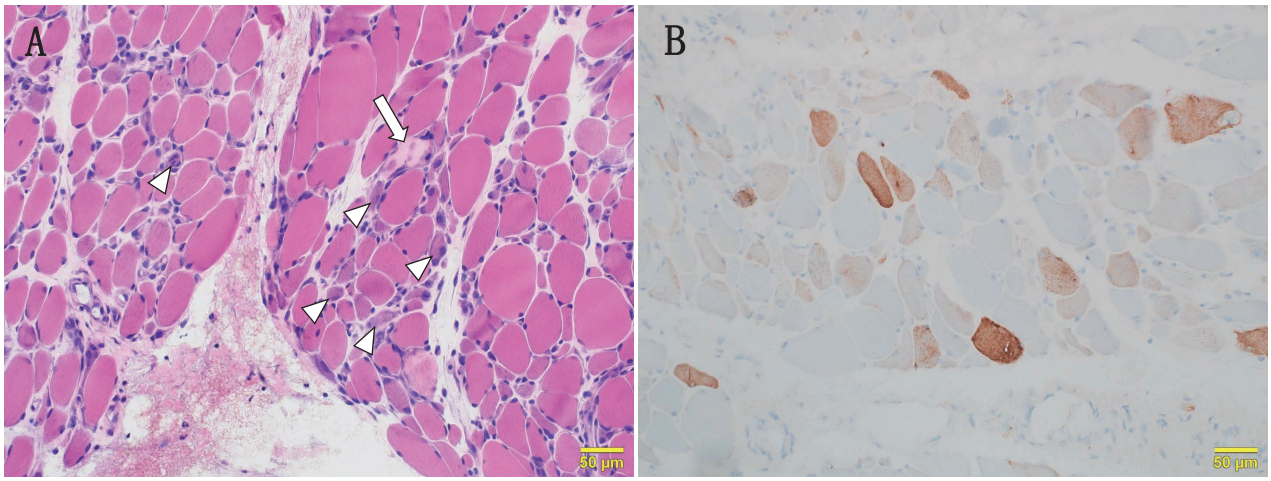

図 4　左三角筋生検組織像．（A）HE（hematoxylin-eosin）染色．中等度の筋線維の大小不同を認める．少数の壊死線維（矢印）と多数の再生線維を認める（矢頭）．単核球浸潤は認めない．（B）抗 p62 抗体．顆粒状の染色パターンを伴う筋線維を認める．

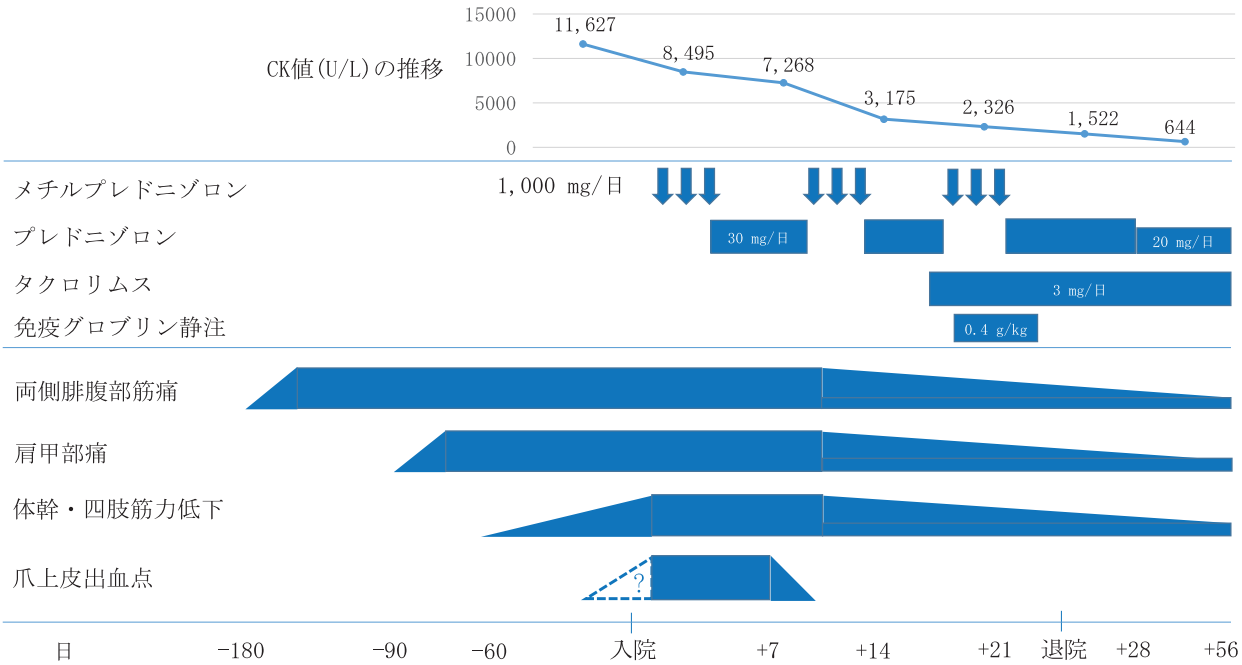

図 5　臨床経過．ステロイドパルス 3 回，免疫グロブリン大量静注療法を行い症状は緩徐に改善した．CK（creatine kinase）．

を認めなかった.

入院後経過：四肢近位筋中心の筋力低下，腓腹筋の筋力低下，血液検査でCK著明高値と筋原性酵素上昇，筋MRIではSTIR画像で筋内に高信号を認め，多発性筋炎，皮膚筋炎，INMNを含む炎症性筋疾患が考えられた．ヘリオトロープ疹やゴットロン丘疹・徴候は認めないことから，皮膚筋炎は否定的であった.経過が比較的緩徐進行性であり，CK著明高値，抗SRP抗体陽性，筋病理でIMNMの所見であることから，抗SRP抗体陽性IMNMと診断した．また本例は抗SS-A抗体陽性，口唇生検陽性，ガム試験陰性，シルマー試験陰性であり，シェーグレン症候群の診断基準の４項目中２項目を満たしており，シェーグレン症候群の合併が認められた．第８病日よりIMNMに対してステロイドパルス療法（メチルプレドニゾロン1,000 mg/日×３日）を開始した．１回目のステロイドパルス療法後に爪下点状出血は消失した.ステロイドパルス療法を合計３回行い，免疫グロブリン大量静注療法（IVIG）（0.4 g/kg/日，５日間）を追加した．経口プレドニゾロン（prednisolone：PSL）30 mg/日に加えてタクロリムス３mg/日の内服を行った．CKは1,522U/Lまで低下し，筋力の緩徐な改善を認めた．以降は外来で内服調整する方針とし，第26病日に自宅退院した．その後，筋症状は改善傾向であり，最も筋力低下の目立った三角筋や上二頭筋，腸腰筋の筋力はMMT５まで回復した．頸部屈筋や腹筋の筋力低下は軽度残存するものの，２ヶ月後のCK値は644 U/Lと減少し，PSL内服を20 mg/日まで減量し，増悪なく経過した（図５）.

考　　察

本例は爪上皮出血点を認め，シェーグレン症候群を合併した抗SRP抗体陽性免疫介在性ミオパチーの若年女性である．抗SRP抗体陽性IMNMは，小児を含むあらゆる年齢層で発症し，女性に多いとされる[4]．経過は３か月以内の亜急性進行が多いが，年単位で慢性に進行する例もある．慢性型では発症年齢が若く，筋力低下がより重篤で筋萎縮も高頻度に認める傾向がある[4]．筋力低下は肩甲帯を中心とした体幹に著明であり[5]，若年発症で比較的経過の長い筋症では本疾患を疑う必要がある．本例の経過や筋力低下の分布は典型的であった．SRPはRNA結合蛋白であり，リボソームとの結合で膜蛋白や分泌蛋白のN末端シグナル配列を認識し，蛋白の小胞体での移動を調整している[2]．抗SRP抗体の病態機序は不明な点が多いが[2]，自己抗体によって筋線維膜上で古典的経路による補体活性化が起こり，最終産物であるMACが筋線維膜上で形成されることで筋線維の壊死が起こることが示されている[6]．抗SRP抗体陽性IMNMは筋外症状である皮疹の合併は７％，膠原病の合併は12％，悪性腫瘍は５％と少ないという特徴があるが[2]，本例では爪上皮出血点といった皮膚症状やシェーグレン症候群を合併していた点が特徴的と考えられた．本例は胸腺過形成が指摘されており，抗SRP抗体陽性IMNMとの関連は不明である.

これまで抗SRP抗体陽性IMNMで爪上皮出血点をきたした報告は無い．爪上皮出血点は全身性強皮症，皮膚筋炎，混合性結合組織病などの膠原病にみられることがあり[7]，毛細血管の血流障害および内皮障害を反映しているとされる[8]．本症例では爪上皮出血点が治療中に消失しており，抗SRP抗体陽性IMNMの病勢を反映している可能性が考えられた．抗SRP抗体陽性IMNMで皮膚症状やシェーグレン症候群を合併した報告は，本例を含め３例のみで[9-10]（表１），年齢は27-58歳（平均45歳），性別は男性１例，女性２例であった．皮膚症状については環状紅斑や指虚血をきたしていた．膠原病はシェーグレン症候群以外には関節リウマチの合併がみられた．悪性腫瘍は３例中１例で肺腺癌の合併を認めた．治療は経口ステロイ

表１　皮膚症状とシェーグレン症候群を合併した抗SRP抗体陽性IMNMの報告例

SRP(signal recognition particle)，RF(rheumatoid factor)，MMP(matrix metalloproteinase-3)，CCP(cyclic citrullinated peptide)，SjS(Sjögren's syndrome)，RA(rheumatoid arthritis)，PSL(prednisolone)，IVIG(Intravenous immunoglobulin)，mPSL(methylprednisolone)，Tac(tacrolimus).

年齢	性別	陽性自己抗体	皮膚症状	膠原病	悪性腫瘍	治療	予後	文献
50歳	男性	SRP，RF，MMP-3，CCP，SS-A，SS-B	環状紅斑	SjS，RA	なし	PSL外用，経口PSL	2か月後、皮膚症状改善	9)
58歳	女性	SRP，RF，SS-A，SS-B	指虚血	SjS，RA	肺腺癌	経口PSL，IVIG	筋症状改善、指切断	10)
27歳	女性	SRP，SS-A	爪上皮出血点	SjS	なし	mPSL pulse，IVIG，経口PSL，Tac	2か月後、皮膚症状、筋症状改善	本例

ドが全例で使用されており，3 例中 2 例で IVIG が行われていた．全例で皮膚症状ないし筋症状の改善がみられていたが，指虚血をきたした例では指切断を行っていた．抗 SRP 抗体陽性 IMNM で皮膚症状やシェーグレン症候群を合併する例は，ステロイドを含めた免疫治療の反応性は良好であるが，一部は指虚血をきたす可能性がある．指虚血は爪上皮毛細血管異常が示唆される所見である．強皮症においては疾患活動性と爪上皮毛細血管異常との関連について，指尖部潰瘍との関連が指摘されている[11]．爪上皮出血点の所見は，疾患が重症化すると指虚血に移行する可能性があると考えられ，抗 SRP 抗体陽性 IMNM において，爪上皮出血点などの皮膚所見の注意深い観察は重要と考えられた．また，SRP を構成する蛋白の一部である SRP19 は，特定の遺伝子の組織発現を推定する BioGPS では平滑筋に多く発現がみられる．平滑筋は血管の動脈では細動脈まではみられるが，それより細い毛細血管からはみられなくなる[12]．細動脈の収縮と拡張によって，毛細血管への血流は調整されている[12]．筋組織での抗 SRP19 抗体の発現を確認した報告では壊死線維以外に小血管にも発現がみられており[13]，抗 SRP 抗体が筋組織のみならず，細動脈にも障害を起こすことにより，結果として毛細血管の血流障害が起こり，爪上皮出血点をきたした可能性を推測した．これまでに抗 SRP 抗体陽性 IMNM において爪上皮出血点をきたした報告が無いことについては，明確な理由は不明だが，本例はシェーグレン症候群といった膠原病を合併していた．強皮症を始めとする膠原病では病初期より血管内皮障害などの毛細血管異常がみられることが指摘されている[14]．シェーグレン症候群の 16.7 %に爪上皮出血点を認めたという報告があり[15]，本例は，先述の病態に加えて，毛細血管障害をきたしやすい背景があった可能性がある．膠原病を合併した抗 SRP 抗体陽性 IMNM では爪上皮出血点をきたしうることが考えられるが，症例数が少ないために今まで報告が無かった可能性がある．また，爪上皮出血点は大きいものでも 1 mm 前後であり，意識して観察しないと見落とすことも多いとされる[16]．見逃されやすい微細な所見であることも，報告がこれまで無かった一因と考えられた．抗 SRP 抗体陽性 IMNM の皮膚症状や膠原病を合併した報告数は少なく，今後の症例の蓄積が望まれる．

おわりに

爪上皮出血点を認め，シェーグレン症候群を合併した抗 SRP 抗体陽性壊死性ミオパチーの若年女性例を報告した．若年女性に亜急性ないし慢性進行性の四肢筋力低下，CK 高値を認めた場合には，抗 SRP 抗体陽性壊死性ミオパチーを鑑別にあげ，自己抗体の測定や早期に免疫治療を試みることが必要である．また，重症化して指虚血を来す可能性があることから，爪上皮出血点や自己免疫疾患の合併の有無について身体所見を注意深く確認することが肝要である．

謝　辞

筋病理検体を作成頂いた当院病理診断科　内山明央先生，皮膚所見をご教示頂き，筋生検をご施行頂いた当院皮膚科　石井貴之先生，筋病理診断を頂いた国立精神・神経医療研究センター　西野一三先生に深謝いたします．筋病理診断は国立精神・神経医療研究センターにおいて，国立精神・神経医療研究センター精神・神経疾患研究開発費（2-5, 5-6）の支援の下，実施されました．

著者の利益相反（COI）開示：本論文の内容に関して特に申告なし．

文　献

1）Suzuki S, Uruha A, Suzuki N, et al: Integrated Diagnosis Project of Inflammatory Myopathies: an association between autoantibodies and muscle pathology. Autoimmune Rev 2017；16：693-700
2）鈴木重明：免疫性神経疾患病態と治療のすべて．第 2 版 2019 年，395-401
3）藤林孝司，菅井　進，宮坂信之ら．シェーグレン症候群改定診断基準，厚生省特定疾患免疫疾患調査研究班平成 10 年度研究報告書．1999；135-138
4）Suzuki S, Hayashi YK, Kuwana M, et al: Myopathy associated with antibodies to signal recognition particle: disease progression and neurological outcome. Arch Neurol 2012；69：728-732
5）冨滿弘之．壊死性筋症の歴史と疾患概念．BRAIN and NERVE 2021；73：127-136
6）Bergua C, Chiavelli H, Allenbach T, et al: In vivo pathogenicity of IgG from patients with anti-SRP or anti-HMGCR autoantibodies in immune-mediated necrotizing myopathy. Ann Rheum Dis 2019；78：131-139
7）Sato S, Takehara K, Soma Y, et al: Diagnostic significance of nailfold bleeding in scleroderma spectrum disorders. J Am Acad Dermatol 1993；28：198-203
8）井畑　淳．爪上皮毛細血管異常．分子リウマチ治療 2014；7：107-112
9）Kabuto M, Fujimoto N, Hamaguchi Y, et al: Anti-signal recognition particle antibody-positive polymyositis in a patient with Sjögren's syndrome showing various

types of annular erythema: Positive correlation between the activities of annular erythema and myositis. J Dermatol 2016；43：958-961

10）Nawata T, Kubo M, Mitsui H, et al：Dermatomyositis Complicated by Digital Ischemia and Lung Adenocarcinoma in a Patient with Positive Anti-signal Recognition Particle Antibodies. Intern Med 2018；57：883-886

11）Smith V, Keyser FD, Pizzorni C, et al: Nailfold capillaroscopy for day-to-day clinical use: construction of a simple scoring modality as a clinical prognostic index for digital trophic lesions. Ann Rheum Dis 2011；70：180-183

12）伊藤　隆：組織学．19版，南山堂，2005

13）Wang Q, Duan F, Liu P, et al: Expression of anti-SRP19 antibody in muscle tissues from patients with autoimmune necrotizing myopathy. Genet Mol Res 2016；15

14）Cutolo M, pizzorni C, Tuccio M, et al: Nailfold videocapillaroscopic patterns and serum autoantibodies in systemic sclerosis. Rheumatology 2004；43：719-726

15）竹森千尋，西井径子，小猿恒志ら．ダーモスコピーによる膠原病の後爪郭毛細血管所見の検討．臨床神経皮膚科 2020；74：483-489

16）濱口儒人．膠原病における特徴的な皮疹の見方．分子リウマチ治療 2010；3：152-156