症　例

レニンアンジオテンシン系阻害薬胎児病の一例

富山県立中央病院　新生児科
水野　将治，伊奈志帆美，二谷　　武，嶋尾　綾子，東山　弘幸
同　病理診断科
内山　明央，石澤　　伸
同　小児科
畑崎　喜芳

要　　旨

症例は在胎36週3日，2104 gで出生の女児．出生後より努力呼吸，酸素化不良が持続し，気管挿管され当院へ搬送された．両側気胸，遷延性肺高血圧症，頭蓋冠形成不全，両側腎腫大を認め，人工呼吸管理，胸腔ドレナージ，一酸化窒素吸入，昇圧剤投与などの集中治療を行うも，低酸素血症，乏尿，低血圧が持続し生後56時間で死亡した．母が妊娠前よりアンジオテンシンⅡ受容体拮抗薬の内服を継続していたことが判明し，レニン・アンジオテンシン系阻害薬胎児病と診断した．腎臓の病理組織所見では尿細管の拡張および近位尿細管の低形成が認められた．レニン・アンジオテンシン系阻害薬の妊娠中の投与は，胎児の低血圧，腎不全，肺低形成を惹起し，胎児死亡や新生児死亡に至らしめる可能性があることから妊婦への投与は禁忌とされている．しかし，現在でもレニン・アンジオテンシン系阻害薬胎児病の発生が散見される．今後も継続した啓蒙が必要である．

key words：レニン・アンジオテンシン系，アンジオテンシンⅡ受容体拮抗薬，レニン・アンジオテンシン系阻害薬胎児病

富山県立中央病院医学雑誌 2023；46（3・4）68 − 72

はじめに

レニン・アンジオテンシン系（RAS）は血圧上昇，細胞外液量の維持に働く循環調節機構である．RASは腎・尿路系の発生においても重要な役割を演じており，RAS各構成分子の遺伝子変異により，尿細管の形成異常が生じる[1]．妊婦へのアンジオテンシン変換酵素阻害剤（ACE-I）やアンジオテンシンⅡ受容体拮抗薬（ARB）といったRAS阻害薬の投与は，胎児腎障害による尿産生低下を招き，結果として羊水過少，肺低形成，四肢拘縮といったポッターシークエンス様の症状や，低血圧，胎児発育不全，頭蓋冠形成不全などの症状を呈し，しばしば胎児死亡あるいは新生児死亡に至る．RAS阻害薬によるこれら一連の症状はRAS阻害薬胎児病，ACE-I/ARB胎児病，胎児RAS阻害症候群などと呼ばれている[2]．RAS阻害薬は降圧剤の第1選択薬としてのみならず，慢性腎炎や糖尿性腎症などに広く使用されている背景から，妊孕性のある女性に対しても投与されることがある．RAS阻害薬は妊娠が判明した時点で直ちに中止されなくてはいけないが，誤って妊娠中に投与されRAS阻害薬胎児病を発症した例が現在でも散見される．我々は，高血圧合併妊娠において妊娠前より全妊娠経過を通してARBが投与され，RAS阻害薬胎児病による肺低形成，低血圧，乏尿を呈し死亡した新生児の1例を経験した．病理所見，文献的考察を交えて報告する．

症　　例

日齢0，女児．

主訴：呼吸障害

妊娠分娩経過：母は3妊2産．第1子妊娠時に妊娠高血圧症候群を発症し，出産後も血圧が正常化しなかったため

カルシウム拮抗薬が投与されていた．今回の妊娠前よりARBであるテルミサルタンに変更された．今回の妊娠は自然妊娠にて成立し，前医にて定期的な妊婦健診が行われていたがテルミサルタン40mg/日の内服は継続されていた．経過を通して羊水過少の指摘はされていなかった．妊娠36週３日に陣痛発来のため前医受診．既往帝王切開のため緊急帝王切開が施行された．

現病歴：アプガースコアは１分６点，５分７点．出生直後より努力呼吸，多呼吸，酸素化不良が持続し，酸素投与およびCPAPによる呼吸補助が行われたが症状の改善なく，当院に搬送依頼された．当院医師到着時，50％酸素投与でも右上肢SpO_2が80％台と低値で努力呼吸が著明であったため気管挿管し人工換気を行いながら当院新生児集中治療室に搬送入院となった．臍帯血ガスはpH 7.32, HCO3 23.6mmol/Lと異常を認めなかった．

入院時現症：身長46.0cm（-1.3SD），体重2104g（-0.3SD），頭囲29.5cm（-1.9SD），体温37.4℃，心拍数160回/分，血圧40/19mmHg，上肢SpO_2 90％，下肢SpO_2 85％（FiO_2：0.80での人工呼吸管理下）．陥没呼吸および100回/分の多呼吸を認めた．触診にて頭部矢状縫合が大きく離開しており，両側足関節の屈曲拘縮を認めた．上肢の拘縮はなかった．顔貌異常は認められなかった．

入院時検査（表１）：静脈血液ガス所見はpH 7.225, PCO_2 54.0mmHg, BE -6.5mmol/Lと混合性アシドーシスを認めた．単純胸部X線はベル型胸郭を呈し，両側気胸，縦隔気腫を認めた（図１）．心臓超音波検査は気胸，縦隔気腫のため詳細な計測は困難であったが構造異常は認められなかった．腹部超音波検査では右腎長径44.5mm、前後径25.3mm、左腎長径39.1mm、前後径24.2mmであり，皮質輝度の上昇が認められた（図２）．

入院後経過：入院後，人工呼吸器管理を開始し，気胸に対して両側胸腔ドレナージを行うも酸素化の改善が得られず，SpO_2の上下肢差が認められたため，新生児遷延性肺高血圧症（PPHN）と診断し一酸化窒素吸入を開始した．カテコラミン，ハイドロコーチゾン，新鮮凍結血漿の投与を行うも収縮期血圧は28～43mmHgと低血圧が遷延し，出生時より無尿が続いた．生後16時間の時点で母が妊娠経過を通じてARBを内服していたことが判明し，RAS阻害薬胎児病と診断した．生後40時間頃より1mL/kg/hr程度の排尿が認められるようになったが，酸素化の改善が得られず，徐々にFiO_2 1.0でもSpO_2は90％台を維持で

表１　入院時検査所見

【血算】			
WBC	22,500 /μL	T-Bil	1.9 mg/dL
Neut	71.5 ％	CRP	0.01 mg/dL
Lympho	20.5 ％	IgG	814 mg/dL
RBC	427万 /μL	IgM	10 mg/dL
Hb	15.2 g/dL	【凝固】	
PLT	24万 /μL	PT	16.1 s
【生化学】		PT-INR	1.38
AST	55 U/L	APTT	53.2 s
ALT	6 U/L	Fib	176 mg/dL
ALP	344 U/L	【静脈血ガス】FiO2：0.85	
BUN	8 U/L	pH	7.225
CRE	0.87 mg/dL	pCO2	54 mmHg
Na	144 mEq/L	pO2	36.4 mmHg
K	4.1 mEq/L	BE	-6.5 mmol/L
Cl	110 mEq/L	HCO3-	21.5 mEq/L
Ca	9.8 mg/dL	Glu	82 mg/dL
IP	6.6 mg/dL	Lac	3.3 mmol/L
Mg	1.8 mg/dL		

きなくなった．生後31時間を過ぎた頃より血圧が低下傾向となったためバソプレシンの投与を行うも改善なく，生後52時間より徐脈となり，生後56時間で死亡した．両親の承諾を得て，死亡時画像診断および病理解剖を実施した．

死亡時画像診断：全身CT検査では両肺は小さく，両側気胸，両側の腎腫大が認められた．3D構築画像にて頭蓋冠形成不全が認められた（図3）．

病理解剖所見：

肉眼的所見：剖検時体重2340g．両側肺はやや虚脱し，肺重量は右15.3g, 左14.3g，肺体重比は0.0126と小さかった．両腎は腫大し髄質主体のうっ血を認めた（図4）．

組織学的所見：腎は糸球体の増加を認め，ボウマン嚢の拡張を伴っていた（図5A）．近位・遠位尿細管のいずれの特徴も欠く明調な立方上皮で被われた拡張した尿細管が散在性に認められ，近位尿細管の特徴をもつ尿細管は不明瞭であった（図5A，B）．それらの尿細管は免疫染色では遠位尿細管や集合管のマーカーであるEMA陽性細胞が認められ（図5C），近位尿細管のマーカーであるCD10陽性の尿細管は小範囲にとどまっており（図5D），これらの組織学的所見はsecondary renal tubular dysgenesisに合致しておりRAS阻害薬胎児病に矛盾しないものであった．

肺は組織学的には36週相当の発達であり形成異常はなかった．動脈管は開存していた．腎臓，肺以外の腹腔内臓器に異常は認められなかった．脳はご両親の承諾が得られず解剖学的所見は得られなかった．

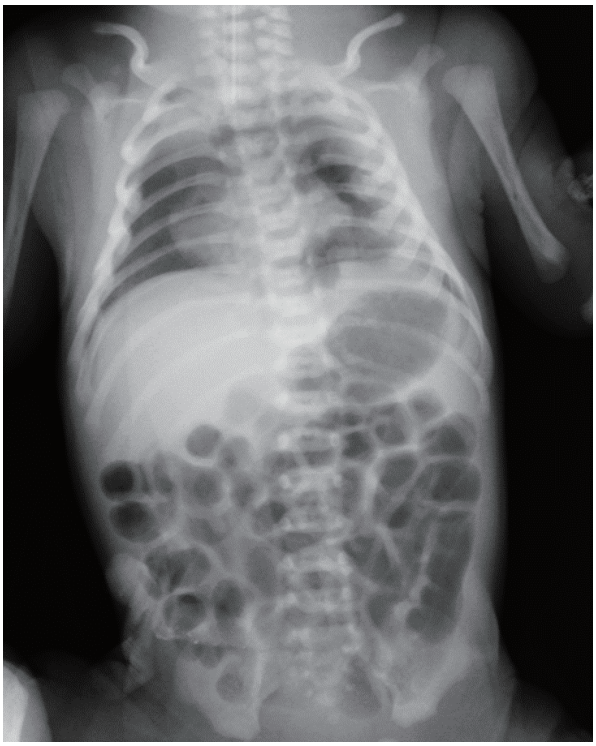

図1　胸部X線．両側に気胸，縦隔気腫を認めた．

図2　腎エコー画像．右腎．エコー輝度が高かった．

図3　Ai画像．頭部の3D再構築画像．頭蓋冠形成不全を認めた．

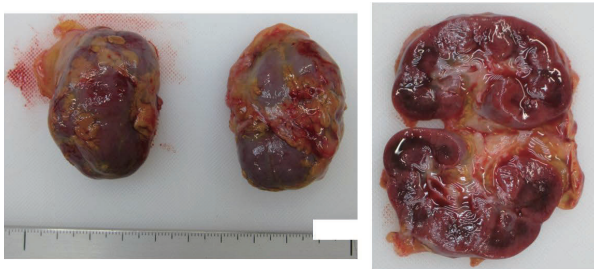

図4　病理解剖肉眼所見．腎臓は腫大し髄質主体のうっ血が認められた．

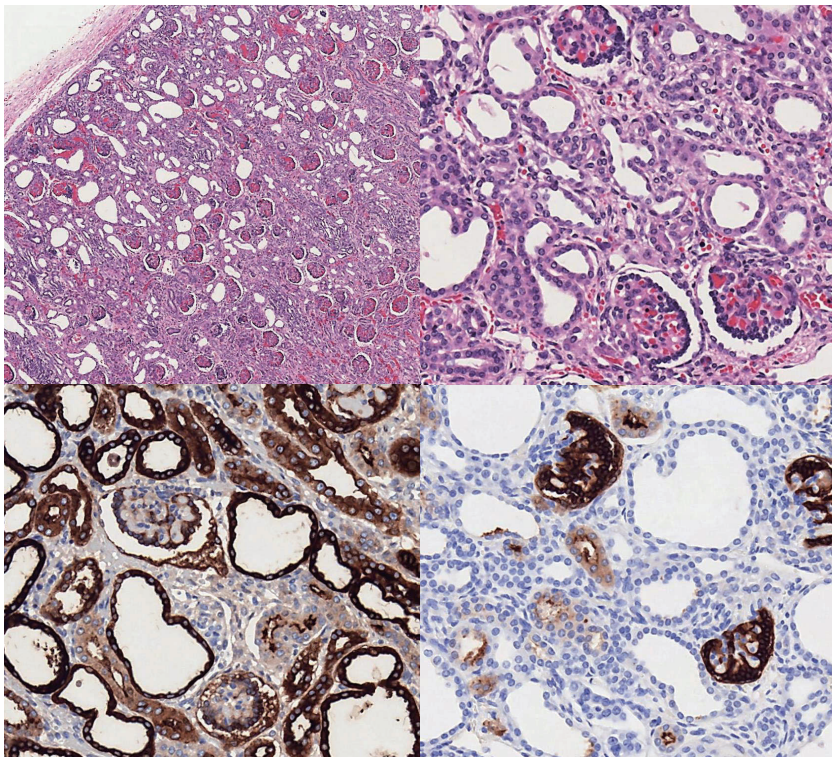

A	B
C	D

図 5　腎病理組織
A　HE 染色（× 40）
B　HE 染色（× 200）
C　抗 EMA 抗体免疫染色（× 200）
D　抗 CD10 抗体免疫染色（× 200）

考　　察

RAS は胎児の腎・尿路系の発生において重要な役割を演じており，胎児においてアンジオテンシンⅡの機能が RAS 阻害薬によって阻害されると，胎児低血圧による腎灌流の低下，糸球体輸出細動脈抵抗の低下による糸球体濾過低下による尿量減少，腎虚血に伴う尿細管形成不全を引き起こすとされる[2-3]．妊婦への RAS 阻害薬によって引き起こされる胎児腎不全による羊水過少，肺低形成や四肢拘縮，頭蓋骨低形成，子宮内発育不全などの一連の異常は，RAS 阻害薬胎児病，ACE-I/ARB 胎児病，胎児 RAS 阻害症候群などと呼ばれ，多くは胎児死亡または新生児死亡に至る[3-4]．

RAS 阻害薬胎児病にみられる腎臓はしばしば腫大し，病理組織においては傍糸球体細胞の過形成，ボウマン嚢および近位尿細管の拡張，皮質および髄質の線維化を認める[5]．ACE-I による尿細管形成不全では，遺伝性疾患などによる先天性の尿細管形成不全と比較して尿細管の拡張が目立つことが知られている[6]．本症例においても腎腫大を認め，組織像では尿細管の拡張と近位尿細管のマーカーである CD10 陽性尿細管の減少を認めたことから，RAS 阻害剤胎児病に矛盾しない所見であった．

本症例では肺 / 体重比は 0.0126 であったことから，肺低形成と診断した[7]．妊娠経過を通して肺低形成の原因となる羊水過少の指摘はされていなかったが，生後無尿が持続したことや，足関節の拘縮など羊水過少に認められる症状が存在したことから，おそらく本症例においても胎児腎不全に伴う羊水過少があったものと推測された．

RAS 阻害薬胎児病は，ACE-I の発売後早期から報告が続いており，添付文書での記載も変遷がある[8]．1982 年の国内初の ACE-I であるカプトプリル発売された際には，妊娠中の投与に対する安全性は確立していない，という記載にとどまっていたが，1992 年には妊婦または妊娠している可能性のある婦人には投与しないこととなった．また，同年アメリカでは FDA より警告が発表された．1998 年に国内初の ARB であるロサルタンには，妊婦または妊娠している可能性のある婦人には禁忌と記載された．しかし，以降も RAS 阻害薬胎児病の報告が続き，2011 年度～2013 年度に医薬品医療機器総合機構に報告されたもののうち，ARB 及び配合剤（ARB を含むもの）の妊婦への投与による妊婦又は胎児への影響が疑われる副作用が 28 例，ACE-I では 3 例が報告された．これを受け 2014 年に医薬品医療機器総合機構より注意喚起が出された．また，腎疾患患者の妊娠診療ガイドライン 2017 においては，「妊娠判明後，直ちに中止なければならない」と明記された[9]．しかし，この後も症例の発生が報告されている．妊婦への RAS 阻害薬投与がなくならない原因として，RAS 阻害薬は降圧剤の第 1 選択薬の一つとして広く使用されるようになり，妊婦に対する危険の認識が十分でないまま使用されている可能性や，妊娠前より使用し，中止すべきことを患者が認識せずに妊娠に至っている可能性も考えられる．英国ロンドン東部の 141 の診療所で調査された横断研究[10]によると，2018 年 10 月 1 日～2019 年

1月1日までの3ヶ月間に，15～45歳の女性30万2939人のうち2651人（0.9％）にACE-IまたはARBの処方箋が発行されており，このうち2159人（81.4％）の診療録には処方や避妊についての説明の記録はなかった一方で，妊娠前の注意の記載があったのは35人（1.3％），避妊の説明の記載があったのは230人（8.7％）に留まっていた．また，若年であるほどRAS阻害薬の胎児への影響などを説明されていない比率が高く，全体でも2割程度しか説明を受けていないことが判明した．これは英国の調査結果であるが，本邦においてもRAS阻害薬胎児病の報告が絶えないことから，国内でも同様の状況であることが推察される．添付文書内での注意喚起や医師，薬剤師の知識に頼っている現状では今後もRAS阻害薬胎児病の発生を完全には防ぐことができない．ACE阻害剤やARBは胎児を死亡に至らしめる可能性のある数少ない薬剤であり，処方を交付した時点で妊婦への投与は絶対禁忌であることを明確に提示する方策を今後構築することが必要であると考えられる．

おわりに

RAS阻害薬の妊婦への投与は絶対禁忌であるものの，依然としてRAS阻害薬胎児病の発生がある．今後も継続して医師，患者への啓蒙が必要である．

本稿は本児の両親から同意を得て執筆した．
本稿において開示すべき利益相反関係はない．

文　献

1）Park E: Inhibition of the renin-angiotensin system during fetal kidney development. Clin Exp Pediatr 2021；64：121-122

2）Alwan S，Polifka JE，Friedman JM：Angiotensin II Receptor Antagonist Treatment during Pregnancy. Birth Defects Research (Part A) 2005：73：123-130

3）Bullo M，Tschumi S，Bucher BS，et al：Pregnancy Outcome Following Exposure to Angiotensin-Converting Enzyme Inhibitors or Angiotensin Receptor Antagonists A Systematic Review. Hypertension 2012；60：444-450

4）五十嵐隆：ACE-I/ARB fetopathy．腎と透析 2010；68（8）：1043-1045

5）Quan A. Fetopathy associated with exposure to angiotensin converting enzyme inhibitors and angiotensin receptor antagonists. Early Hum Dev 2006；82：23-28

6）Enid Gilbert-Barness:Potter's pathology of the Fetus, Infant and child.2nd ed,Mosby, 2007 p1302-1303

7）Kato K, Okuda M, Ishikawa H, et al: Oligohydramnios and pulmonary hypoplasia: A case in which involvement of an angiotensin II receptor antagonist was suspected 2008；34：242-246

8）岩瀬利康，越川千秋：DI室Q&A．治療学 2009；43（5）

9）腎疾患患者の妊娠診療ガイドライン 2017, p16, 診断と治療社，2017

10）Lovegrove E，Robson J，McGettigan P：Pregnancy protection and pregnancies in women prescribed ACE inhibitors or ARBs: a cross-sectional study in primary care．British Journal or General Practice 2020；70（700）：e778-e78