症　例

同種造血幹細胞移植後のステロイド抵抗性慢性GVHDである閉塞性細気管支炎症候群に対してBTK阻害薬が奏功した一例

富山県立中央病院　血液内科
辻　紀章，東　大貴，吉野　裕貴，峯村　友樹
漆原　涼太，近藤　恭夫

要　旨

38歳男性．予後不良の染色体異常を有し，寛解導入療法に不応の難治性急性骨髄性白血病に対して，臍帯血移植が施行されて寛解となった．一方，移植後4ヶ月時点で，重症の慢性移植片対宿主病（GVHD）として閉塞性細気管支炎症候群（BOS）と特発性器質化肺炎を発症した．ステロイドによる治療が行われたが，PSL 20 mg/日以下に減量することが困難であった．また，ステロイド投与により，サイトメガロウイルス再活性化や緑膿菌感染などを頻回に繰り返した．移植後約1年時点より，ブルトン型チロシンキナーゼ（BTK）阻害薬であるイブルチニブが開始されたところ，閉塞性換気障害および肺炎像とも改善傾向となり，ステロイドを減量することが可能であった．肺の慢性GVHD，特にBOSは一般的に予後不良であるが，BTK阻害薬は有効な治療選択肢と考えられた．

key words：閉塞性細気管支炎症候群，慢性GVHD，BTK阻害薬

富山県立中央病院医学雑誌 2023；46（3・4）64－67

はじめに

急性骨髄性白血病（AML）では，化学療法単独では完治の可能性が低い場合に，同種造血幹細胞移植が実施される．移植後の主要な合併症としては，ドナー由来のリンパ球がレシピエントの正常細胞を攻撃することによる移植片対宿主病（GVHD）が知られている．慢性GVHDは様々な臓器が標的となる．肺の慢性GVHDとしては，病理学的に証明される閉塞性細気管支炎（BO），あるいは呼吸機能検査や画像検査に基づいて診断される閉塞性細気管支炎症候群（BOS）が特徴的であり，他には特発性器質化肺炎（COP）が挙げられる[1]．慢性GVHDに対してはステロイドが標準的治療法とされるが，BOおよびBOSはステロイド不応であることが多く，一般的に不可逆的で予後不良とされている[2]．ステロイド不応の慢性GVHDに対する二次治療については，標準的な治療法は確立されておらず，本邦で保険診療として実施できる治療も限られている．近年本邦で使用可能となった，ブルトン型チロシンキナーゼ（BTK）阻害薬であるイブルチニブは，B細胞の成熟や生存を制御する細胞内シグナル伝達に必須の分子であるBTKを阻害することで，抗B細胞効果による慢性GVHDの改善が期待される．しかし，イブルチニブの国内第III相試験の結果からは，皮膚や口腔，関節・筋膜の慢性GVHDに対しては有効性が高いものの，肺GVHDに対しては有効性が低い可能性が指摘されていた[3]．今回，我々は，難治性の急性骨髄性白血病に対して同種造血幹移植後，重症のステロイド抵抗性慢性GVHDとしてBOSおよびCOPを発症し，BTK阻害薬であるイブルチニブが奏功した一例を経験したので報告する．

症　例

患者：38歳男性

主訴：呼吸困難

既往歴：特記事項なし．アレルギー歴なし．

生活歴：喫煙歴なし．機会飲酒．

家族歴：特記事項なし

現病歴：X-2年9月にAMLと診断され，寛解導入療法と

してイダルビシン＋シタラビン併用療法，続けてベネトクラクス＋アザシチジン併用療法を２コース施行されるも非寛解であった．染色体・遺伝子異常として，t（6；9）（q23；q34.1）：*DEK-NUP214* を保有していた．同年12月より大量シタラビン療法を施行され，続けて移植前処置としてフルダラビン 30 mg/㎡× 6 日間，ブスルファン 3.2 mg/kg × 4 日間，メルファラン 40 mg/㎡× 2 日間を開始され，キラー細胞免疫グロブリン様受容体（KIR）リガンドミスマッチの臍帯血ユニットによる臍帯血移植を施行された．GVHD 予防は，タクロリムス持続点滴＋短期メトトレキサート療法が施行された．移植後の骨髄検査では完全寛解が確認された．

X-1 年 4 月に肺炎で入院となった．各種の検査結果および抗菌薬や抗真菌薬に不応である経過からは感染症は否定的であった．呼吸機能検査で気道可逆性がない閉塞性換気障害がみられること，CT で末梢気道の肥厚が顕著であることから，BOS と診断された．また，経過で末梢胸膜側優位の陰影が濃厚化しており，COP の合併も疑われた．以上より重症の慢性 GVHD と診断し，プレドニゾロン（PSL）50 mg/ 日の投与を開始され，肺陰影および自覚症状の改善を認めた．しかし，PSL 20 mg/ 日まで漸減すると，労作時呼吸困難や肺陰影の再燃を繰り返し，それ以上の減量が困難であった．また，ステロイド長期投与に伴って，サイトメガロウイルス抗原血症，緑膿菌による敗血症，肺炎も繰り返した．

X 年 1 月 24 日に，発熱，呼吸困難で救急外来を受診した．CT で両肺に小葉中心性粒状影および末梢優位の濃厚陰影の多発がみられたほか，酸素 10L/ 分の吸入を要するⅠ型呼吸不全を認めたことから，緊急入院となった．

入院時現症：身長 177.5 cm，体重 61.5 kg．体温 39.2 ℃．脈拍 175/ 分，整．血圧 167/104 mmHg．吸数 34/ 分．SpO2 99 %（リザーバーマスク 10L/ 分）．両肺野で coarsecrackles と wheezes を聴取した．

検査所見（表１）：ステロイド投与中にも関わらず，CRP 34 mg/dL と炎症反応の著明な上昇を認めた．プロカルシトニンが高値であり，細菌感染症が疑われた．真菌マーカーやサイトメガロウイルス抗原血症は陰性であった．血液培養は陰性であった．痰培養ではカルバペネム系耐性の緑膿菌が検出された．

画像所見：両肺に分岐状影～小葉中心性粒状影，斑状のすりガラス影～濃厚陰影が多発していた．一部は，以前から認めている既知の濃厚陰影が増悪していた．

臨床経過（図１）：

緑膿菌肺炎としてセフェピムによる抗菌薬加療を行なった．肺炎像に比して呼吸状態の増悪が顕著であり，BOS 増悪も併発していると判断し，気管支拡張薬の吸入も行なった．解熱して CRP は低下したものの，労作時呼吸困難および一部の肺濃厚陰影は改善に乏しかったことから，BOS および COP の影響が考えられた．

以前より，重症の肺の慢性 GVHD に対して BTK 阻害薬のイブルチニブ導入を勧めるも希望されなかったが，今回同意が得られたことから，２月 16 日よりイブルチニブ内服を開始した．CYP3A 阻害作用を有するポサコナゾールを内服していたため，イブルチニブは 140 mg/ 日に減量した．イブルチニブ開始約１ヶ月後に撮影した CT では肺濃厚陰影は著明に改善しており，呼吸機能検査でも治療前の％ FEV1 36.6 ％から％ FEV1 50.4 ％まで閉塞性換気障害の改善がみられたことから，３月 10 日より

表１　入院時検査所見

血算

WBC	6200	/μL
Neu	76.0	%
Lym	15.0	%
Mon	7.0	%
Eos	1.0	%
Meta	1.0	%
Hb	8.9	g/dL
Ht	27.4	%
MCV	105.4	fL
Plt	6.4	x10^4/μL

生化学

TP	7.2	g/dL
Alb	3.6	g/dL
T-Bil	1.3	mg/dL
AST	32	IU/L
ALT	55	IU/L
ALP	150	IU/L
γ-GTP	260	IU/L
LD	587	IU/L
BUN	31	mg/dL
Cr	2.42	mg/dL
Na	128	mmol/L
K	4.4	mmol/L
CRP	34.7	mg/dL

凝固

PT-INR	1.07	
APTT	24.0	Sec
FDP	6.2	μg/mL

感染症

PCT	21.8	ng/mL
β-D glucan	6.7	pg/mL
Aspergillus antigen	-	
Cryptococcus antigen	-	
CMV (C7-HRP)	-	

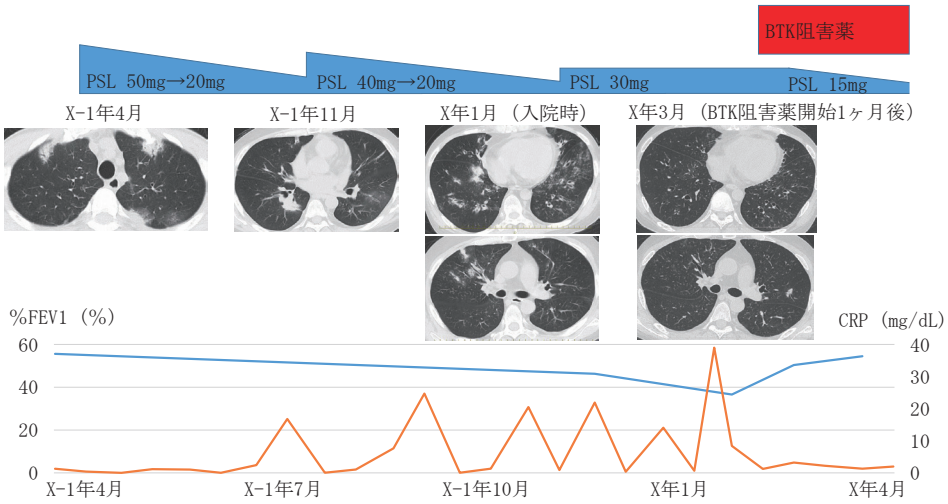

図１　慢性 GVHD 診断後の経過図

PSL 30 mg/日→25 mg/日に減量し，3月22日より PSL 20 mg/日に減量した．イブルチニブ開始約2ヶ月の4月12日の呼吸機能検査では% FEV1 54.5 %とさらに閉塞性換気障害は改善しており，PSL 15 mg/日に減量した．経過中，イブルチニブによる皮疹，出血，粘膜傷害，不整脈などの有害事象はみられなかった．また，AML の病勢を反映する WT1 mRNA は血液検査で上昇がみられず，原病は寛解を維持しているものと判断した．

考　　察

AML は，染色体・遺伝子の異常が予後と大きく相関する．2022ELN リスク分類では，*TP53* 変異や複雑核型をはじめ，本症例で認められた t（6；9）（p23.3；q31.1）：*DEK-NUP214* を保有する例も予後不良とされる[4]．予後不良の染色体・遺伝子異常を有する例では，化学療法単独による完治の可能性が低いことから同種造血幹細胞移植が推奨されているが，寛解期に移植しても2年全生存率は約40 %程度と満足できる成績ではなく，非寛解期の移植では更に成績は不良である[5]．したがって，本症例は同種造血幹細胞移植を施行しても長期生存の可能性は低いことが予想された．

臍帯血移植は，他の移植ソースと比較してドナーコーディネートの期間が短いことから，本症例のように病勢が強くすみやかに移植が必要な例において有用である．一方，臍帯血移植は，ドナー由来のリンパ球が残存した腫瘍細胞を攻撃する移植片対白血病効果（GVL 効果）が弱く，再発率が高い可能性が指摘されている．GVL 効果に関与するナチュラルキラー（NK）細胞は，細胞表面に KIR と呼ばれる受容体を発現しており，HLA-C を中心とする KIR リガンドに結合することで，NK 細胞の傷害活性が抑制される．KIR には多型が存在しており，ドナーとレシピエントの KIR と KIR リガンドがミスマッチすることで，NK 細胞の傷害活性が高まることから，KIR リガンドミスマッチの臍帯血ユニットを移植することで再発率が低下することが報告されている[6]．一方，GVL 効果が増強することで，表裏一体の関係である GVHD も増強することが懸念される．本症例は，KIR リガンドミスマッチの臍帯血ユニットによる臍帯血移植を行うことで，移植後1年以上にわたって寛解を維持することができている一方，重症の慢性 GVHD が認められた．

GVHD は，大きく急性 GVHD と慢性 GVHD に分類される．慢性 GVHD は，皮膚，爪，口腔，眼，肝臓，肺，筋骨格系，消化器，生殖器など，標的臓器は多岐にわたっており，NIHconsensusdevelopmentproject が提唱した診断基準を用いて診断される[7]．慢性 GVHD の肺病変として診断的価値が高いのは，BO あるいは BOS が挙げられる．BOS は，①1秒量（FEV1）/肺活量比が0.7未満であること，②FEV1 が予測1秒量の75 %未満で2年未満に10 %以上の減少があること，③気道感染症が否定されること，④高解像度 CT 像にて airtrapping または smallairway の肥厚が認められる，または機能的残気量（RV）が120 %以上であること，を満たせば診断される．本症例でも，呼吸機能検査の結果および CT で末梢気道の肥厚が顕著であったことから，BOS と診断した．

慢性 GVHD に対しては，ステロイドが標準的治療法とされており，通常は PSL 1 mg/kg から開始され，漸減が行われる．COP は多くの症例がステロイドで効果が認められる一方，BO および BOS はステロイド不応であることが多い．ステロイド不応の慢性 GVHD に対する二次治療は標準的な治療法が確立されておらず，欧米で使用される JAK 阻害薬，ROCK2 阻害薬などは本邦では使用できない．BTK 阻害薬は肺 GVHD に対しては有効性が低いとされて

いたが，今回 BTK 阻害薬が BOS を始めとした肺 GVHD に有効であったことから，ステロイド不応性の肺 GVHD に対しても BTK 阻害薬の使用を積極的に考えたい．

おわりに

ステロイド抵抗性の重症の肺慢性 GVHD である BOS および COP に対して，BTK 阻害薬が奏効した一例を経験した．肺 GVHD の二次治療として確立された治療法はないが，BTK 阻害薬は有用な選択肢と考えられる．

著者の利益相反（COI）開示：本論文の内容に関連して特に申告なし

文　献

1）Panoskaltsis-Mortari A, Griese M, Madtes DK, et al. An official American Thoracic Society research statement: noninfectious lung injury after hematopoietic stem cell transplantation: idiopathic pneumonia syndrome. Am J Respir Crit Care Med 2011；183（9）：1262-79.

2）Yoshihara S, Yanik G, Cooke KR, Mineishi S. Bronchiolitis obliterans syndrome (BOS), bronchiolitis obliterans organizing pneumonia (BOOP), and other late-onset noninfectious pulmonary complications following allogeneic hematopoietic stem cell transplantation. Biol Blood Marrow Transplant 2007；13（7）：749-59.

3）Doki N, Toyosaki M, Shiratori S, et al. An Open-Label, Single-Arm, Multicenter Study of Ibrutinib in Japanese Patients With Steroid-dependent/Refractory Chronic Graft-Versus-Host Disease. Transplant Cell Ther 2021；27（10）：867.e1-.e9.

4）Döhner H, Wei AH, Appelbaum FR, et al. Diagnosis and management of AML in adults: 2022 recommendations from an international expert panel on behalf of the ELN. Blood 2022；140（12）：1345-77.

5）Jentzsch M, Bischof L, Ussmann J, et al. Prognostic impact of the AML ELN2022 risk classification in patients undergoing allogeneic stem cell transplantation. Blood Cancer J 2022；12（12）：170.

6）Sekine T, Marin D, Cao K, et al. Specific combinations of donor and recipient KIR-HLA genotypes predict for large differences in outcome after cord blood transplantation. Blood 2016；128（2）：297-312.

7）Jagasia MH, Greinix HT, Arora M, et al. National Institutes of Health Consensus Development Project on Criteria for Clinical Trials in Chronic Graft-versus-Host Disease: I. The 2014 Diagnosis and Staging Working Group report. Biol Blood Marrow Transplant 2015；21（3）：389-401.e1.