症　例

硫酸ジメチルによる遅発性喉頭浮腫で緊急気管切開を行なった１例

富山県立中央病院　耳鼻咽喉科
里見　佳保，浦本　直紀，石川　和也，吉川　智美
同　眼科
水野　一輝，山田　成明

要　旨

症例は45歳の男性．医薬品メーカーに勤務しており，硫酸ジメチルを含めた薬品の調合作業を行なっていた際，揮発した蒸気を吸入し硫酸ジメチルに暴露した．作業直後は異変を感じなかったが，その３時間後に流涙，流涎嗄声，咽頭痛を自覚し当院救急外来を受診した．重度の中毒症状があり，高度な喉頭浮腫を認め，同日緊急気管切開を施行した．硫酸ジメチルは遅発性の粘膜浮腫をきたす薬剤といわれており，症状が出現し医療機関を受診時した際には致命的な暴露が発生していることがある．

重症例では緊急気管切開が必要となることがあり，早急な気道の評価と対応が求められる．また本中毒による喉頭浮腫の予防として十分な量の副腎皮質ステロイド投与が必要である．

key words：硫酸ジメチル，遅発性粘膜浮腫，緊急気管切開

富山県立中央病院医学雑誌 2023；46（３・４）60 － 64

はじめに

硫酸ジメチルは医薬品の製造に化学工場や薬品工場などにおいてメチル化試薬として用いられている化学物質である．無色油状の液体で，腐食毒性が非常に強く，揮化した蒸気を吸入すると主に眼，口腔，咽頭，喉頭，鼻，皮膚に粘膜浮腫や水疱形成，激しい疼痛を生じる．中毒症状出現は曝露から数時間の遅れがあり，国内では1992年に遅発性呼吸困難を呈した硫酸ジメチル中毒の報告がされている．

しかし，重症例にて緊急気管切開を行なった報告はない．我々は，以前に硫酸ジメチル中毒が遅発性の眼化学外傷をきたすという観点から報告したが，今回は，耳鼻咽喉科の観点から，早期の気管切開と副腎皮質ステロイドの投与の有効性について報告する．

症　　例

45歳の男性

既往歴：うつ病，てんかん

現病歴：X日14：00頃，薬品（ナトリウムｔ－ブトキシド（粉末），硫酸ジメチル（液体），テトラヒドロフラン（溶媒））を調合していた．作業中は，専用のマスク，ゴーグル（隙間あり），作業着，手袋を着用していた．作業終了直後は異変を感じなかったが，17:00頃から流涙，流涎，嗄声，咽頭痛認め，症状持続するため前医を受診した．化学熱傷を疑われ当院に救急搬送となった．

初診時現症：意識清明，体温37.2 ℃，血圧141/105mmHg，脈拍103回/分･整，呼吸数32回/分，SpO_2 97 %（O2 6L）頻脈，頻呼吸を認めた．また眼瞼浮腫，流涙，鼻汁多量で嗄声であった．その他，皮膚症状は，右前腕，鼠径部，腹部に水疱伴う発赤を認めた．救急部において生食1Lで洗眼・鼻洗浄を行われ，頸部CT撮像後，当科対診となった．当科診察時，気道確保が最優先と思われ，直ちに喉頭ファイバーを試みたが，両側鼻腔は高度粘膜浮腫で完全に閉塞しており，鼻内からの挿入は困難であった．流涎著明で激しい咽頭痛，嘔吐症状があったため経口的挿入は窒息リスク高く施行しなかった．口腔内視診で，軟口蓋に高度な水疱形成をきたしていた．CTで鼻腔や咽頭，喉頭に浮腫状の高度腫脹あり上気道狭窄認め

た（図１）．また気管や両側気管支壁のびまん性肥厚を認めたが，明らかな肺炎像はなかった（図２）．喉頭鏡で喉頭展開したが，両側声帯は確認できず，気管挿管は出来なかった．起坐呼吸で高度な嚥下障害も生じていたため窒息リスクも高く，緊急気管切開の適応と判断し，ヒドロコルチゾン 300mg を投与（表１）しながら ICU で緊急気管切開を施行した．入院時検査所見：WBC 14.0 × 10^3/μl，CRP 0.15mg/dl と軽度炎症反応上昇と血液ガス所見で PaO_2 68.8 と酸素化低下を認めた．（表２）

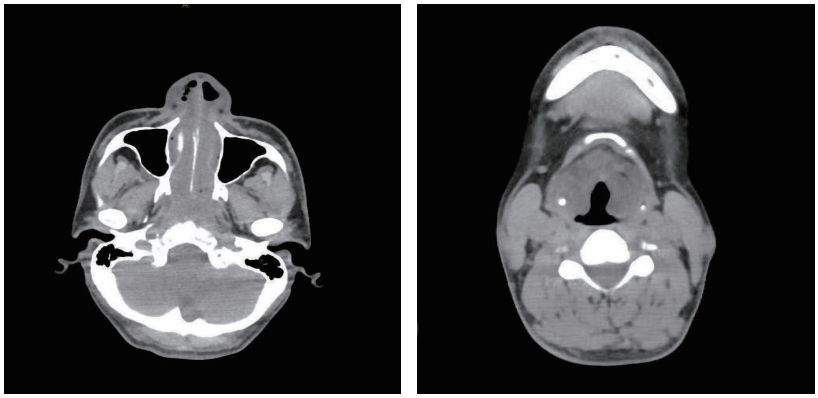

図１　発症３時間後の頸部 CT 画像では，鼻咽頭から喉頭にかけて重度の浮腫を認めた．

図２　発症３時間後の胸部 CT では異常なし．

表１　コルチコステロイドの投与量

day1	Hydrocortisone　sodium succinate 300mg ivd
day2	Dexamethasone Sodium Phosphate　6.6mg×2 ivd
day3,4	Dexamethasone Sodium Phosphate　6.6mg×2 ivd
day5-6	Dexamethasone Sodium Phosphate　6.6mg×2 ivd
day7-9	Dexamethasone Sodium Phosphate　6.6mg×1 ivd

表２　検査所見

Blood				Blood chemistry	
RBC	446×10^4/μl			TP	6.8g/dl
Hb	15.0g/dl			AST	18U/l
Plate	24.1×10^4μl			ALT	17U/l
WBC	14000μl			ALP	190U/l
Neut	76%			LD	144U/l
Eos	0.20%			CK	111U/l
Lymph	17%			γ-GT	33U/l
Mono	6.50%			Cre	0.75mg/dl
Serology				eGFR	90
CRP	0.15mg/dl			AMY	68U/l
				T-Bil	0.5mg/dl
Arterial blood gas				Na	140mmol/l
pH	7.49			K	3.6mmol/l
pO2	68.8			Cl	103mmol/l
pCO2	29.3			Ca	9.7mg/dl
BE	0.8				

入院後経過

臨床経過を（図３）に示した．

気道浮腫に加え，両眼角膜損傷，皮膚は水疱伴うII度熱傷を生じており，眼科での点眼処置，形成外科での洗浄と軟膏処置も継続して行なった．第１病日よりICUで人工呼吸器管理および副腎皮質ステロイド投与（Dexamethasone13.2mg）を開始した．（表１）咽頭・喉頭浮腫は改善したが，第６病日までは高度な嚥下障害あり唾液が貯留し，両側声帯，披裂部は浮腫状であった．第７病日に初回カニューレ交換を行ったが，第８病日午後にカニューレ閉塞が生じた．吸痰後の出来事であり，喀痰閉塞が原因と思われたが，カニューレ交換の際に気管軟

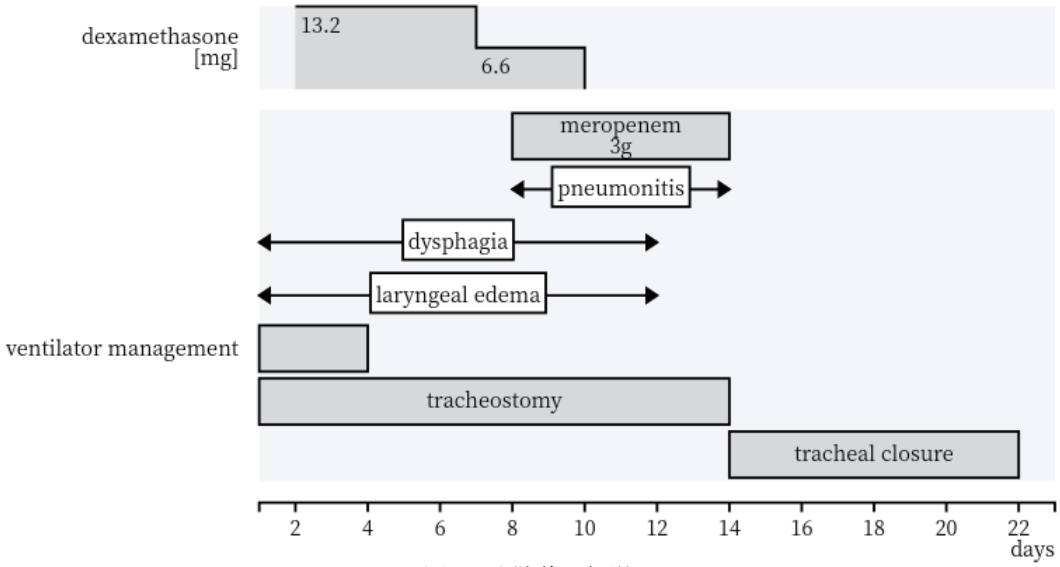

図３　入院後の経過

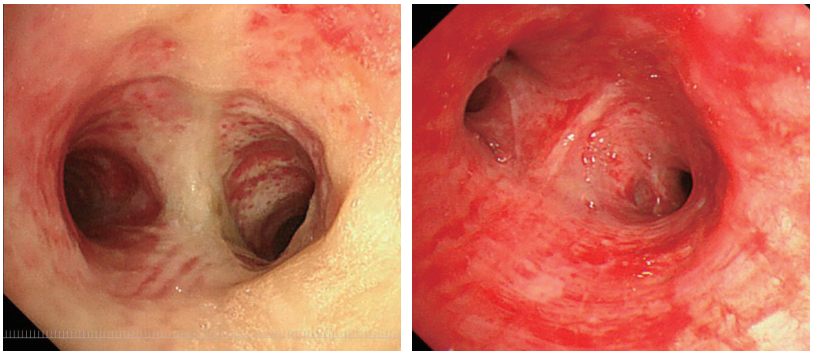

A　　B

図４　（A）発症８日目の気管支鏡所見では，気管から気管分岐部まで右主気管支が白色の粘膜の変性とそれより末梢は発赤とびらんを認めた．
（B）左主気管支から末梢も同様に発赤とびらんを認めた．

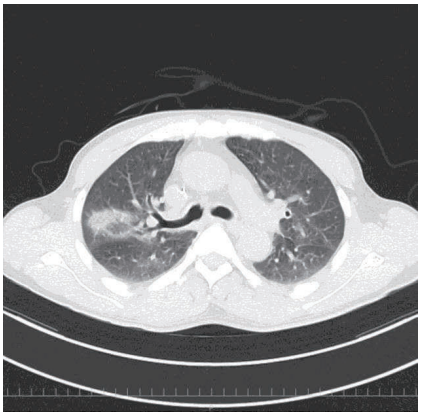

図５　発症８日目の胸部CTは化学性肺炎を示す．

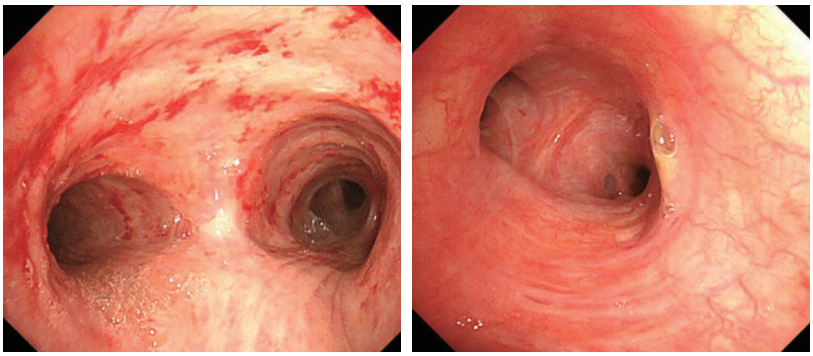

A　　B

図６　（A）発症22日目の気管支鏡所見では，白色調の粘膜変化は改善し，正常粘膜の色調に点状の発赤を伴うようになってきている．
（B）左主気管支より末梢もほとんど正常粘膜となっている．

骨が一部摘出された．化学腐食による気管軟骨壊死の可能性が疑われたため，末梢の気道狭窄の評価も含めて気管支鏡を施行した．（図４）気管から気管分岐部，右主気管支までは白色調，左主気管支から末梢は発赤・びらんがあり全体の気道粘膜に炎症が及んでいたが気管軟骨の露出は認めなかった．

また同日撮影したCT画像で新規の肺炎像（図５）があり，化学性肺炎疑いMeropenem3g/dayを開始した．（図３）第12病日には嚥下障害も改善し食事を再開し，第14病日に炎症反応は陰性化し，肺炎像は消失した．喉頭浮腫も著明に改善したため，気管切開閉鎖を行なった．その後，第22病日には気管支鏡（図６）の所見で気道粘膜は著明に改善し，角膜損傷も改善を認め，化学熱傷部位の皮膚も上皮化したため同日退院となった．

退院後は咽頭，喉頭浮腫はさらに改善し，当科は４ヶ月間，眼科，形成外科は１ヶ月間経過観察の後治癒と判断し終診となった．末梢の気道炎症に対しては，９ヶ月後には気管支鏡検査を再検され，気道粘膜の発赤，びらんも治癒したことを確認し全科終診となった．

考　　察

硫酸ジメチルは，医薬品製造のメチル化試薬で，無色油状の液体で，無臭あるいは弱い玉葱臭を呈する化学物質である．腐食毒性が非常に強く，その気化は50℃から始まり，加水分解にて硫酸とメタノールを生ずる．[1] 主に眼，口腔，咽頭，喉頭，鼻，皮膚を腐食し，激しい痛み，流涙，角膜損傷，[2] 嚥下障害，気道炎症，皮膚の水疱形成，熱傷を起こす．重篤なものになると喉頭浮腫，肺水腫など致死的な中毒症状が生じる．[3] 中毒症状は曝露から数時間遅れて出現し，平均３時間との報告がある．[4] 本症例は，真夏の時期に作業を行なったことで，灼熱環境で硫酸ジメチルが気化しやすい状況であった．そして受傷から３時間で嗄声，咽頭痛が出現したため近医受診し，気道狭窄が疑われ当院救急搬送となり緊急気管切開に至った．本中毒は暴露から発症までに時間を要するため，医療機関の受診が遅れ，致命的になることが特徴であるといえる．

Wangら[4] の提唱した硫酸ジメチルの重症度分類によると，軽症：咽頭，喉頭の鬱血，異常呼吸音を呈する気道びらんを示すもの，中等症：呼吸器粘膜の壊死や剥離を呈し，胸部X線上肺炎や間質性肺炎，白血球増多，心電図にて心筋障害を示すもの，重症：喉頭浮腫，肺水腫，中毒性ショック，脳症，心筋障害を呈するものに分類されており，本症例は重症例であった．

治療は副腎皮質ステロイドが喉頭浮腫や肺水腫の予防に有用とされており，早期投与が続発する合併症を最小限に抑えるとWangら[4] は強調している．

また森松ら[5] は副腎皮質ステロイドの投与量及び投与期間について，急性期には十分量のプレドニゾロンの経静脈的または腸管投与が望ましいとの報告をしており，早期から糖質コルチコイドの力価が高く抗炎症作用が長時間作用するデキサメタゾンを選択した．（表１）デキサメタゾン13mgから漸減投与を９日間行ったところ，速やかに喉頭浮腫が改善し，入院から第14日病日には気管切開を閉鎖できた．

また副腎皮質ステロイド投与終了後，化学性肺炎が出現したが，Meropenem3gの投与で，肺炎像は速やかに消失し，気道粘膜の炎症も改善した．

ステロイド投与後に，肺炎像が出現した点ではその量や期間が不十分であった可能性もあるが，本症例は既往歴にうつ病あり，長期のステロイド投与は精神症状を悪化させる可能性もあったこと，投与終了後も咽頭，喉頭浮腫は増悪せず化学性肺炎が長期化することはなかったことから，本患者においては十分な量の投与であったと思われる．

おわりに

硫酸ジメチル中毒による喉頭浮腫で緊急気管切開を行なった症例を経験した．

本薬剤は遅発性粘膜浮腫をきたすのが特徴であり，症状がなくても本薬品の暴露が疑われる場合は迅速な気道評価と続発する合併症予防目的に早期の十分な量の副腎皮質ステロイド投与が必要である．

「著者の利益相反（COI）開示：本論文の研究内容に関連して特に申告なし」

文　　献

1）木下正治，川口信三，樋口英一，他：遅発性呼吸困難を呈した硫酸ジメチル中毒の１例　日胸疾会誌 1992；30：959-963

2）水野一輝，満保祐己，西野翼，他：揮発したジメチル硫酸による遅発性の眼・気道化学外傷の３症例　富山県立中央病院医学雑誌 2022；46：22-24

3）硫酸ジメチル安全データーシート，2022年12月 http://www.st.rim.or.jp/～shw/MSDS/04277250.pdf

4）Wang, Y., Xia, J. & Wang, Q.: Clinical report on 62 cases of acute dimethyl sulfate intoxica- tion. Am. J. Ind. Med 1988；13：455-462

5）森松嘉孝，木下正治，松岡昌信，他：硫酸ジメチル蒸気吸入のあと，10数年を経て重症呼吸不全に至った１例 2004；15：612-617