な膀胱直腸障害は認めなかった．

検査所見：尿は異常所見なし．血算検査では白血球10,200/μLと上昇していた．Hbは12.1 g/dLと低下を認めなかった．生化学検査では肝胆道系酵素や電解質，腎機能には異常を認めなかった．抗核抗体は40倍未満であり，抗SS-A抗体，抗SS-B抗体，MPO-ANCA，PR3-ANCA，GQ1b-IgG，GM1-IgGは陰性であった．アンジオテンシンⅠ変換酵素（ACE）の上昇は認めなかった．SP-Dは118.3 ng/mLと軽度上昇を認め，KL-6は242 U/mLと正常範囲内であった．甲状腺機能は正常であった．血清抗アクアポリン4（AQP4）抗体は陽性であった（33.6 U/mL，ELISA法）．髄液は，無色透明であり，初圧10 cmH2O，終圧6 cmH2O，細胞数14/μL（単核100 %），糖61 mg/dL（同時血糖109 mg/dL），IgG

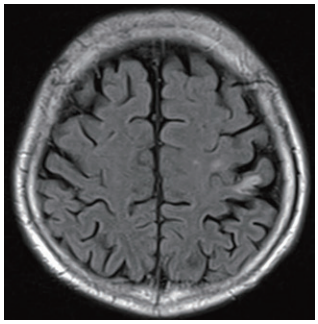
FLAIR　Ax

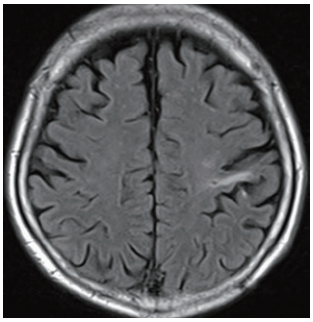
FLAIR　Ax

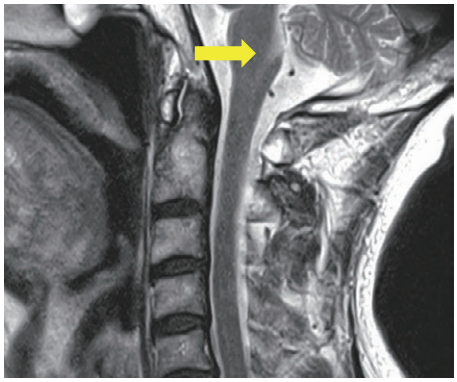
T2　Sag

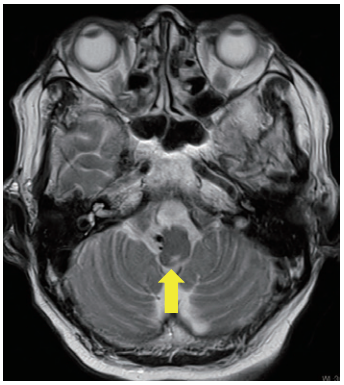
T2　Ax

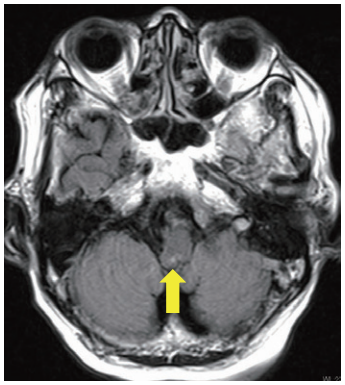
FLAIR　Ax

図5　頭部MRI．左中心後回周囲や延髄背側にT2強調像，FLAIRにて高信号域を認める．

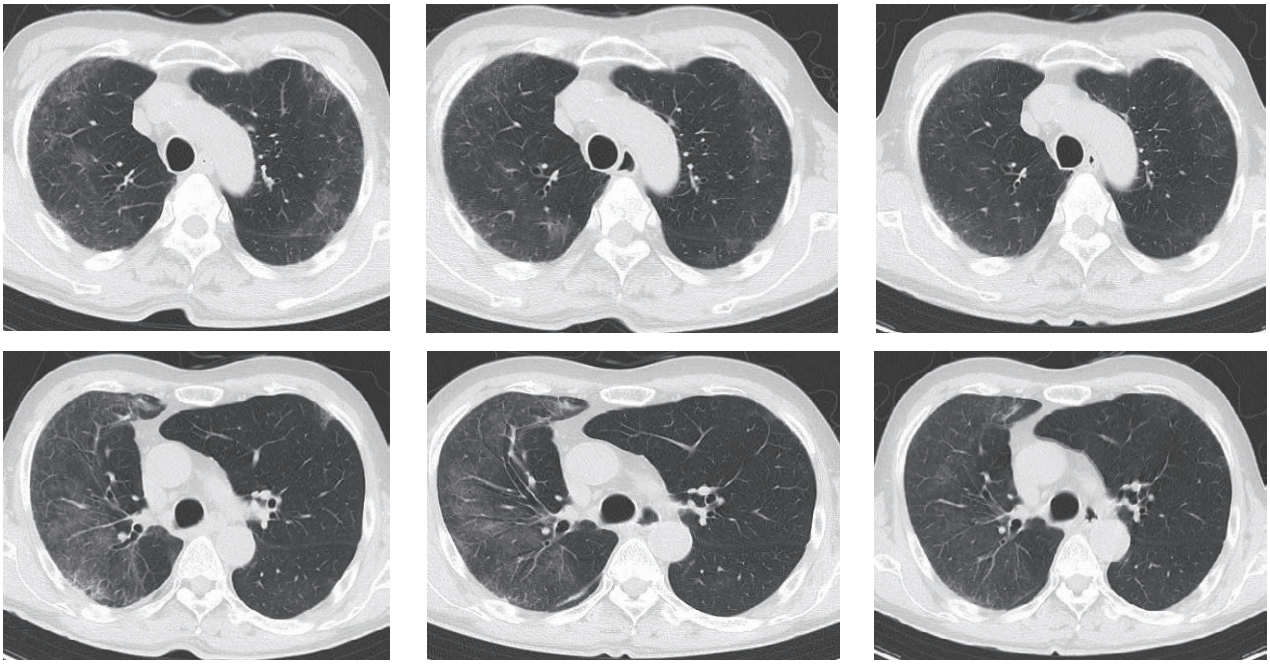
第5病日　第14病日　第21病日

図6：胸部単純CT．ステロイドパルス後に肺炎像の改善を認めた．

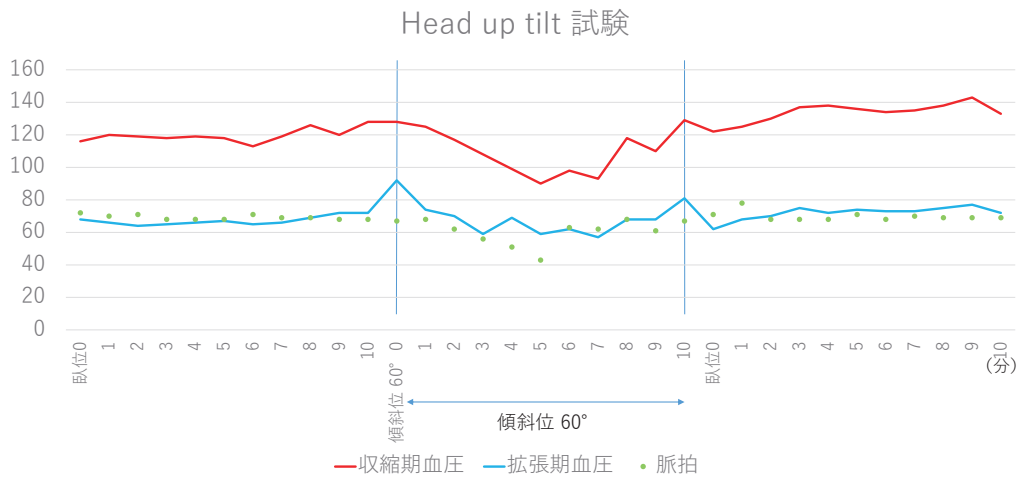

図 7　Head up tilt 試験 (第 5 病日). ギャッジアップ時に収縮期血圧 20mmHg 以上の低下を認め, 起立性低血圧がみられていた. また脈拍数の低下もみられた.

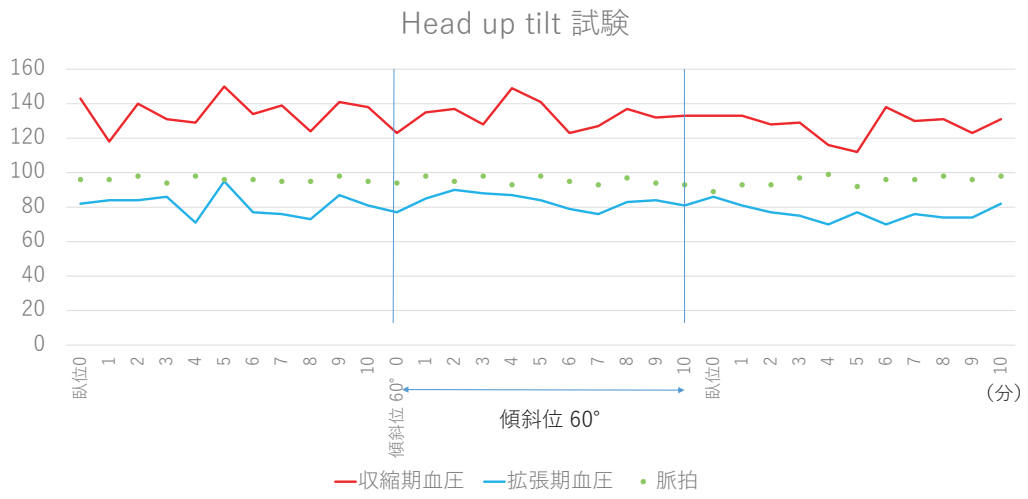

図 8　Head up tilt 試験（第 20 病日）. ステロイドパルス施行後は施行前と比較し, ギャッジアップ時でも収縮期血圧や脈拍数の低下はみられなかった.

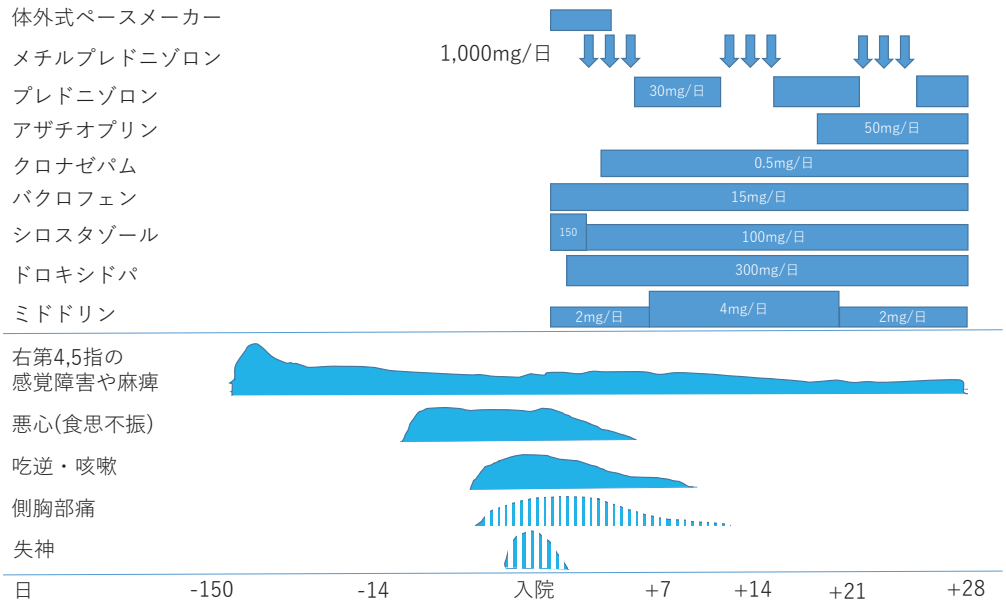

図 9　臨床経過. ステロイドパルス 3 クール試行し, 症状の著明な改善を認めた.

Index 0.44，オリゴクローナルバンドは認めなかった（図２）．心電図は洞調律，整で軸偏位は認めず．心拍数60回/分でQTc 491msec，PR間隔は154msecであった（図３）．心電図モニターでは13秒の心停止を認めていた（図４）．胸部Xpでは，右上肺野にすりガラス影を認めた．頭部単純MRIでは，左中心後回周囲の皮質下白質にT2強調画像・FLAIRで高信号域を認めた．また，脊髄中心管や延髄背側にFLAIRで高信号域を認めた（図５）．脊髄MRIでは明らかな髄内信号変化は認めなかった．眼科受診では視神経炎を示唆する所見は認めなかった．

入院後経過：吃逆や嘔気といった最後野症状があり，血清抗AQP4抗体が陽性であったことから，NMOSDと診断した．当科転科後よりステロイドパルス療法（メチルプレドニゾロン1,000 mg/日×３日）を開始した．吃逆に対する対症療法としてバクロフェン15 mg/日内服を開始した．１回目のステロイドパルス療法後に吃逆の頻度は減少した．徐脈や洞停止は出現しなくなったが，両側の発作性の側胸部痛は残存していた．有痛性強直性筋痙攣を考えクロナゼパム0.5 mg/日内服を開始した．胸部単純CTを撮影したところ，右優位に両側上肺野末梢主体にすりガラス状陰影を指摘され，間質性肺炎を疑われた（図６）．経口プレドニゾロン30 mg/日を４日間投与後，２回目のステロイドパルス療法を施行した．吃逆症状は消失し，両側の側胸部痛の頻度が減少した．Head up tilt試験では起立性低血圧を認めることはなくなり，改善がみられた（図7，8）．２回目のステロイドパルス療法終了後に施行した髄液検査では，細胞数の減少を認めなかったため（17/μL），もう１クール追加する方針とした．３回目のステロイドパルス療法施行後の髄液検査で，細胞数の低下を認め（7/μL），吃逆や起立時の徐脈は消失を維持していた．第21病日に施行した胸部単純CTでは，両側上肺野外套側主体のすりガラス影の改善を認めた．経口プレドニゾロン30 mg/日とアザチオプリン50 mg/日の経口内服を継続することとし，第25病日に自宅退院した（図９）．

考　察

本例は，右上肢遠位部の麻痺と感覚障害で発症し，その後に難治性吃逆，起立性低血圧，洞停止をきたし，頭部MRI画像で延髄背側にFLAIR高信号域が認められ，中枢神経外病変として間質性肺炎を合併した抗AQP4抗体陽性のNMOSD症例である．NMOSDでは，延髄背側病変のため，難治性嘔吐や難治性吃逆を来すことがあり，これを最後野症候群と称する[2]．

本例は，吃逆と起立性低血圧を契機に診断された．延髄背側の最後野は嘔吐中枢であるが[7]，その腹側には，背側呼吸ニューロン群と腹側呼吸ニューロン群という呼吸運動中枢が存在しており，横隔膜の運動を司るが，同部位の病変により吃逆が起こるとされている[8]．また，血圧の維持に重要な圧受容器反射経路は，頸動脈洞の圧受容器，孤束核，尾側延髄腹外側路からなる．延髄背側病変により起立性低血圧をきたしたNMOSDの報告があり[9]，本例でも延髄背側病変によって，吃逆や起立性低血圧をきたした可能性が考えられる．NMOSDにおいて，洞停止や洞不全症候群を来した症例は数例のみであり[3-6]，延髄孤束核の病変が近傍の迷走神経核を刺激し，徐脈，洞停止に至ると考察されている．本症例も延髄病変により洞停止にいたったと推察された．本例は幸い加療により恒久的ペースメーカーを植え込むには至らずに経過した．過去の自験例では，一部に延髄病変を含む，急性散在性脳脊髄炎の高齢女性が完全房室ブロックをきたし，免疫加療前に恒久的ペースメーカー植え込みとなった例があり[10]，複数の神経症候を有し，免疫性神経疾患による延髄病変の関与が疑われる徐脈性不整脈は，可能であれば治療反応性を見たうえで恒久的ペースメーカー植え込みを検討するべきと考えられた．また本例は吃逆の後に，咳嗽を生じ失神に至ったことが興味深い．吃逆後の咳嗽に伴う咳失神を呈したNMOSDの報告はないが，延髄虚血性病変に伴って咳失神をきたした症例報告がある．78歳女性がめまいを主訴に受診し，頭部MRIにて延髄両側内側と右被蓋の梗塞を指摘され，その後咳失神をきたしていた[11]．このように，延髄内側と被蓋には吃逆の中枢とともに咳嗽の中枢も存在することが推測され，この病変により延髄孤束核近傍の迷走神経核が刺激され，徐脈や咳嗽をきたした可能性がある．

本例は胸部画像検査にて肺野にすりガラス影を認め，間質性肺炎の合併が疑われた．NMOSDに間質性肺炎を合併した報告はこれまで５例あり[12-16]，NMOSDの発症年齢は平均72 ± 13歳と高齢であった．また，全例で抗AQP4抗体陽性であり，抗AQP4抗体と病変との関連が示唆される．AQPは人体の体液輸送に関与する様々な上皮や内皮に発現しており，なかでもAQP4は上気道から下気道までの線毛上皮の基底膜に広く存在している事が知られている[17]．またAQP4は細気管支上皮細胞膜の水の透過に重要な役割を担っているとされており[18]，抗AQP4抗体の存在が間質性肺炎の出現に関与した可能性がある．本例は，過去に医療機関受診歴がなく発症時期の詳細は不明であるが，ステロイドパルス療法によりNMOSDのコントロールとともに画像上の改善を認めたことからNMOSDに関連した病変の可能性が考えられた既報例のように肺生検は行っていないが，他の自己免疫性疾患や薬剤性肺炎は否定的であることと，治療経過の推移をふまえると，NMOSDに伴う中枢神経系外の病変の１つであることが推測された．

おわりに

吃逆，洞停止，起立性低血圧を契機に診断に至り，ステロイドパルス療法が奏効したNMOSDの１例を報告した．NMOSDでは視神経炎や他の中枢神経系障害が目立たず，自律神経障害や咳失神を呈する例があり，吃逆や起立性低血圧などの症状を有する場合は心原性失神のみならずNMOSDも鑑別の１つに挙げるべきである．また，神経症状以外にも間質性肺炎を合併することもあり，肺病変の検索も必要である．

著者の利益相反（COI）開示：本論文の内容に関して特に申告なし．

文　献

1）Wingerchuk DM, Banwell B, Bennett JL, et al：International consensus diagnostic criteria for neuromyelitis optica spectrum disorders. Neurology 2015；85：177-189

2）Takahashi T, Miyazawa I, Misu T, et al: Intractable hiccup and nausea in neuromyelitis optica with anti-aquaporin-4 antibody: a herald of acute exacerbations. J Neurol Neurosurg Psychiatry 2008；79：1075-1078

3）遠藤芳徳，林　浩嗣，井川正道，他：持続する嘔気・繰り返す失神で発症した視神経脊髄炎関連疾患（neuromyelitis optica spectrum disorder）の１例．臨床神経 2020；60：142-145

4）Hamaguchi M, Fujita H, Suzuki T, et al: Sick sinus syndrome as the initial manifestation of neuromyelitis optica spectrum disorder: a case report. BMC Neurol 2022；22：56

5）Komaki R, Chihara N, Hara A, et al: A case of area postrema syndrome associated with sick sinus syndrome in an elderly patient with neuromyelitis optica spectrum disorder: Case report. Neurology and Clinical Neuroscience 2020；8：183-185

6）星野洋一，大村　暁，町田守也，他：吃逆中に房室ブロックによる失神を生じた１例．臨床雑誌内科 2017年；120：1193-1196

7）後藤文男，天野隆弘：臨床のための神経機能解剖学．初版，中外医学社，1992，94

8）赤石哲也，中島一郎：視神経脊髄炎の症状と神経症候．日本臨牀 2015；73：271-276

9）井波一尋，安藤哲朗，朝比奈正人：著明な起立性低血圧を呈した視神経脊髄炎関連疾患の１例．臨床神経 2015；55：759-762

10）Mori M，Sakai K，Tada Y，et al：Late-onset acute disseminated encephalomyelitis followed by optic neuritis without anti-myelin oligodendrocyte glycoprotein antibodies：a biopsied case report．Neurol Sci 2021；42：4731-3735

11）Takazawa T，Ikeda K，Kano O，et al：A case of sinus arrest and post-hiccup cough syncope in medullary infarction．J Stroke Cerebrovasc Dis 2014；23：566-571

12）Asato Y，Kamitani T，Ootsuka K，et al：Transient Pulmonary Interstitial Lesions in Aquaporin-4-positive Neuromyelitis Optica Spectrum Disorder．Internal Medicine 2018；57：2981-2986

13）Oliveira R, Oliveira S：Letter to the Editor-Late-onset neuromyelitis optica associated with cryptogenic organizing pneumonia．Mult Scler Relat Disord．2019；36：101398

14）Ra SW，Lim S，Cha HJ，et al：A Case of Late-Onset Neuromyelitis Optica Spectrum Disorder Associated With Cryptogenic Organizing Pneumonia．Clin Med Insights Case Rep．2022；15：1-4

15）丸田恭子，園田至人，内田裕一，他：抗アクアポリン４抗体のほか複数の自己抗体をともなった視神経脊髄炎の１例．日老医誌 2012；49：491-495

16）Polgár A，Rózsa C，Müller V，et al：Devic’s syndrome and SLE Challenges in diagnosis and therapeutic possibilities based on two overlapping cases．Autoimmun Rev. 2011；10：171-174

17）Mobasheri A，Marples D，Young IS，et al：Distribution of the AQP4 water channel in normal human tissues：Protein and tissue microarrays reveal expression in several new anatomical locations, including the prostate gland and seminal vesicles．Channels (Austin) 2007；1：29-38

18）Folkesson HG，Matthay MA，Frigeri A，et al：Transepithelial water permeability in microperfused distal airways-evidence for channel-mediated water transport．J Clin Invest 1996；97：664-671