症　例

持続する吃逆・繰り返す失神発作を契機に診断しえた視神経脊髄炎関連疾患の１例

富山県立中央病院　脳神経内科
山﨑　智史，多田　康剛，島　　啓介
同　循環器内科
道谷　直樹，近田　明男
同　救急科
野中　華子，畦地　健司，堀川慎二郎
同　腎臓・高血圧内科
清水　英子
同　呼吸器内科
津田　岳志

要　　旨

症例は71歳男性．難治性吃逆，持続するふらつきと繰り返す転倒を主訴に救急搬送された．来院後，頭部挙上により洞停止と血圧低下が認められ入院となった．体外式ペースメーカー留置後，失神発作は認められなかったが，座位になると吃逆とともに咳嗽が出現し，心拍数の低下が認められた．頭部MRIでは延髄背側にFLAIR高信号域が認められた．血清中抗アクアポリン（AQP）4抗体が陽性であり，視神経脊髄炎関連疾患（neuromyelitis optica spectrum disorder; NMOSD）と診断された．また，胸部CTにて間質性肺炎が認められた．ステロイドパルス療法を３クール施行し，症状の改善とCTでの肺炎像の改善が認められた．NMOSDでは視野障害や麻痺以外にも，延髄最後野症状，自律神経障害，間質性肺炎といった多彩な症状を呈することがある．

key words：延髄最後野，間質性肺炎，視神経脊髄炎関連疾患

富山県立中央病院医学雑誌 2023；46（1・2）35－41

はじめに

視神経脊髄炎関連疾患（neuromyelitis optica spectrum disorder; NMOSD）は視神経炎と脊髄炎を主徴とする炎症性中枢神経疾患である[1)]．病態として，抗アクアポリン（AQP）4抗体が補体を活性化してアストロサイトに障害を与え，神経組織での炎症病変形成に関与するとされている．2014年にWingerchukらが報告した診断基準では，抗AQP4抗体が陽性で，かつ①視神経炎，②急性脊髄炎，③最後野症候群，④急性脳幹症状，⑤MRI病変を伴う症候性ナルコレプシーあるいは間脳症候群，⑥MRI病変を伴う症候性脳病変の６つのうち少なくとも１つ以上を満たす場合で，その他に症状を説明しうる疾患を除外できた場合にNMOSDと診断できるとされている[1)]．特徴的な症状として，視神経障害，横断性脊髄症による麻痺症状，視床下部症状，有痛性強直性筋痙攣がある．それ以外にも様々な症状があり，難治性吃逆や嘔気は延髄最後野の症状として良く知られている[2)]．一方で洞停止や洞不全症候群などの自律神経障害の合併は稀で，[3-6)]中枢神経外の病変をきたすことは知られていない．今回我々は，難治性吃逆と繰り返す洞停止に伴う失神，起立性低血圧を認め，一時は体外式ペースメーカーを留置したものの，ステロイドパルス療法にて改善し，更には間質性肺炎も合併していたという多彩な症状を認めたNMOSDの１例を経験したので報告する．

症　例

症例：71歳，男性

主訴：ふらつき，繰り返す転倒

既往歴：胃潰瘍（20歳代），ピロリ菌除菌（55歳）

常用薬：ボノプラザンフマル酸塩20mg　1錠/夕食後，ツムラ六君子湯エキス顆粒　3包/毎食後

嗜好歴：喫煙は15-60歳まで40本/日，60歳以降は20本/日，飲酒は日本酒を4合/日．

現病歴：生来健康で，医療機関通院歴はなかった．2022年4月に右4-5指のしびれや動かしにくさを認め，箸の使用ができなくなった．近医整形外科を受診し，末梢神経障害と診断され，リハビリや針灸院に通って1ヶ月程度で自然に症状が改善した．しかしハンマーを振ることやドライバーを回す作業は苦手となった．8月末から夜間頻尿が出現し，夜間に3-4回トイレに行くようになったが，排便に問題はなかった．その頃から，嚥下困難感を認め，おかゆを食べるようになった．9月17日から食欲不振が出現した．24日からは夜中より朝方にかけて吃逆を認めるようになった．26日に近医を受診し，胸部X線写真を撮影され，肺炎像を指摘された．翌日にCT検査やと上部消化管内視鏡検査を受けたが，肺炎像を指摘されたのみであった．29日から右側腹部に灼熱感を自覚し，冷やすと改善していた．30日の午後22時半頃から立ち上がった直後に突然めまい，ふらつき，転倒するようになった．10月1日には何度も転倒し後頭部を打撲したため，救急要請した．当院救急外来にて，徐脈，起立性低血圧の持続を認め，内科入院の方針となった．入院後も頭部挙上により吃逆の誘発後に呼吸苦を認め，その後咳嗽の出現ととも

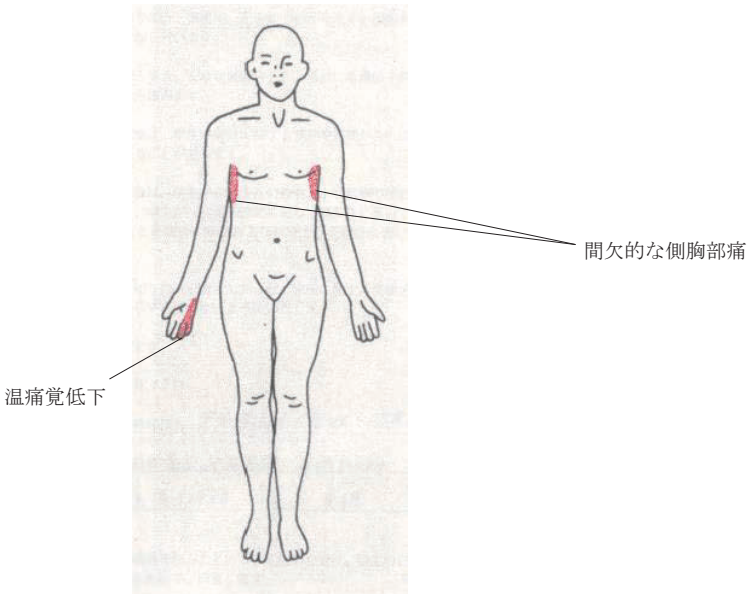

図1　感覚障害の範囲

(血算)

WBC	10.2	×10³/μL
Ne	77.9	%
Ly	14.8	%
Mono	6.2	%
Eo	0.8	%
Baso	0.3	%
Hb	12.1	g/dL
Plt	301	×10³/μL

(生化学)

AST	18	IU/L
ALT	21	IU/L
LDH	134	IU/L
BUN	14	mg/dL
Cr	0.77	mg/dL
eGFR	76	mL/min/1.73m²
Na	138	mEq/L
K	3.4	mEq/L
Cl	105	mEq/L
CRP	0.52	mg/dL

ANA	40	未満
抗SS-A抗体	(−)	
抗SS-B抗体	(−)	
GQ1b IgG	(−)	
GM1 IgG	(−)	
MPO-ANCA	(−)	
PR3-ANCA	(−)	
抗AQP4抗体	33.6	U/mL
ACE	3.9	U/L
SP-D	118.3	ng/mL
KL-6	242	U/mL
β-D-G	<5.0	pg/mL
アスペルギルスAg	(−)	
クリプトコッカスAg	(−)	

(感染症)

HBs Ag	(−)
HCV	(−)
RPR	(−)
HIV	(−)

(脳脊髄液検査)

髄液細胞数	14	/μL
多形核球	0	/μL
単核球	14	/μL
蛋白	42	mg/dL
髄液糖	61	mg/dL
(同時血糖	109	mg/dL)
Cl	125	mEq/L
OCB	(−)	
IgG index	0.44	

図2　検査所見．血清抗AQP4抗体が陽性で，髄液細胞数増多を認めた．

に10秒程度の洞停止や洞性徐脈を繰り返した．両側側胸部の灼熱感も発作性に認めていた．第3病日に循環器内科転科となり，体外式ペースメーカーを留置され，イソプレナリン塩酸塩の持続静注が開始された．その後失神は認めないものの，頭部挙上により徐脈や血圧の低下を認めることから，自律神経障害の可能性が示唆され第4病日に当科紹介受診し，精査加療目的に転科となった．

転科時現症：身長164 cm，体重43 kg，体温37.0 ℃，血圧95/57 mmHg，脈拍71回/分・整，SpO_2 98 %（室内気），呼吸数19/分，心音整で，心雑音は聴取しない．肺音清で，ラ音は聴取しない．神経学的には意識清明で，脳神経では異常は認めない．間欠的に持続する吃逆の後に咳嗽を認めていた．Barré徴候は右で陽性，徒手筋力テストでは右上肢遠位筋にMMT4レベルの軽度筋力低下を認めた．協調運動は正常であった．腱反射は正常で，Babinski反射，Chaddock反射は右で陽性であった．右上肢第4-5指に温痛覚低下，間欠的な側胸部痛を認めた（図1）．振動覚は下肢内果で7/7 sと低下を認めた．ベッド45°以上の挙上にて徐脈や収縮期血圧80 mmHg程度の低血圧の出現を認めた．夜間頻尿はみられるものの，明らか

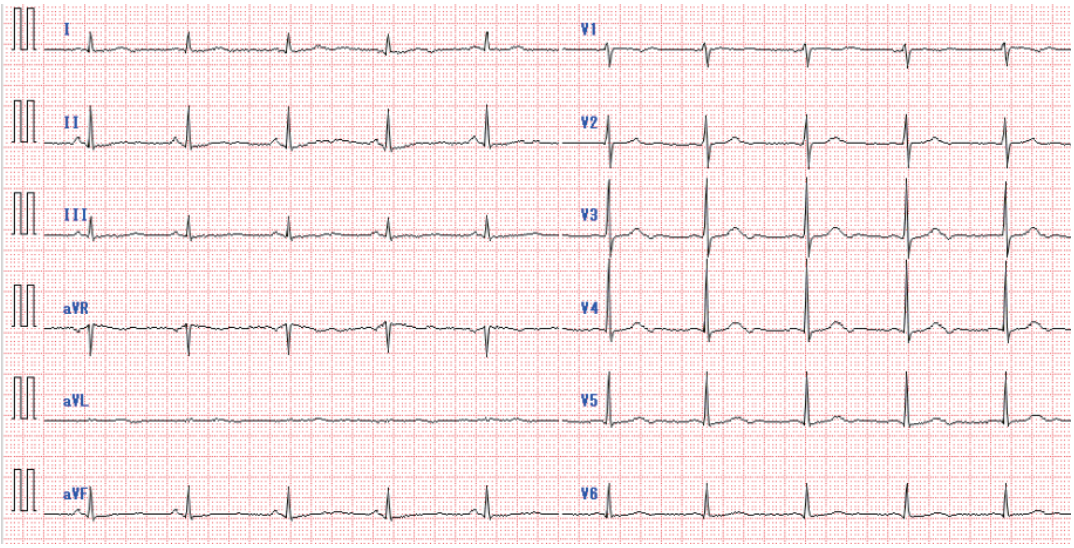

図3　転科時心電図

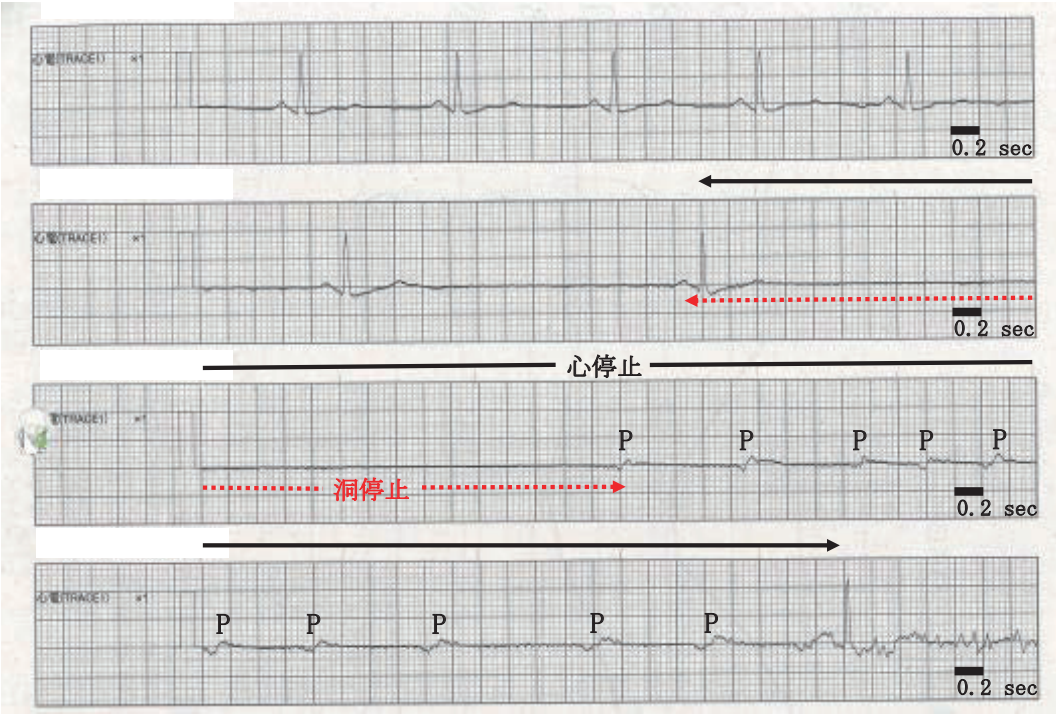

図4　心電図モニター所見．洞調律波形から，約5秒間の洞停止，約13秒間の心停止を認める．