症　例

BRCA2 病的バリアント陽性卵巣癌患者の遺伝カウンセリングにより娘の乳癌診療につながった１例

富山県立中央病院　産婦人科
曽根　香穂，南　　里恵，本多　真澄，松田美智子，林　　晃輝，
山口　彩華，草開　友理，草開　　妙，小幡　武司，吉越　信一，
炭谷　崇義，飴谷　由佳，谷村　　悟

要　　旨

BRCA1/2 病的バリアントは遺伝性乳癌卵巣癌症候群の原因遺伝子であり，卵巣癌治療の方針決定のため検査されるようになった．症例は66歳．腹部膨満感，嘔気，発熱を主訴に前医を受診し，卵巣癌が疑われ当科を受診した．CA125は1125ng/dLと高値であった．画像検査では大量腹水と右卵巣腫大を認め，卵巣卵管癌を疑った．審査腹腔鏡で無数の播種病変を確認し卵巣卵管癌ⅢC期と診断した．右卵巣と膀胱子宮窩腹膜を生検し，病理結果は高異型度漿液性癌であった．TC療法４コース後，腫瘍減量術を行った．HRD陽性で，*BRCA2* 病的バリアントを認めたため本人と夫・長女に遺伝カウンセリングをした．遺伝カウンセリングから８ヶ月後に40歳の長女が右乳房のしこりに気づき当院乳腺外科を受診した．右胸筋温存乳房切除とセンチネルリンパ節生検が行われ，乳癌ⅢB期と診断された．遺伝カウンセリングにより乳房セルフチェックを行うよう行動変容し，娘の診療につなげることが出来た．

key words：遺伝性乳癌卵巣癌症候群，遺伝カウンセリング

富山県立中央病院医学雑誌 2023；46（１・２）25 － 29

はじめに

生殖細胞系列における *BRCA1/2* 病的バリアントは常染色体優性遺伝をとり，遺伝性乳癌卵巣癌症候群（hereditary breast ovarian cancer: HBOC）として知られている．今回，*BRCA2* 病的バリアント陽性卵巣卵管癌患者に遺伝カウンセリングを行ったことにより，娘の行動変容を促し，乳癌診療につながった一例を経験したので報告する．

症　　例

症例１：66歳　母親　３経妊３経産

既往歴：肥満症（BMI35），高血圧症

主訴：腹部膨満感，嘔気，発熱

現病歴：上記を主訴に近医を受診し腹水貯留を指摘され，当院内科へ紹介された．精査加療目的に消化器内科に入院となり，卵巣癌が疑われ当科に紹介された．

検査所見：頸部細胞診および内膜細胞診は陰性，内膜組織診は悪性所見なし．採血ではCA125が1125 U/mlと高値であった．

造影MRI（図１）：右付属器領域に60mm大の多房性腫瘤を認めた．子宮内膜は軽度肥厚していた．

造影CT（図２）：中等量以上の腹水貯留があり，大網に結節状の脂肪織濃度上昇と，Douglas窩などの腹膜面に結節状変化を認めた．病的なリンパ節腫大や遠隔転移は認めなかった．

以上より卵巣卵管癌ⅢC期を疑い，審査腹腔鏡を施行した．腹腔骨盤内には腹膜，腸間膜，横隔膜に多数の播種結節を認めた．右卵管と腹膜を生検した．病理検査では小型の癌細胞が線維性間質を伴いながら乳頭状に増殖しており（図３），卵巣卵管癌ⅢC期，High-grade serous carcinomaと診断した．術前化学療法としてパクリタキセル・カルボプラチン（TC）療法を４コース施行し，開腹子宮全摘術，両側付属器摘出術，大網部分切除術を行った．術前化学療法が著効しており，病理組織学的CRであった．腫瘍組織を用いた相同組み換え修復欠損（homologous

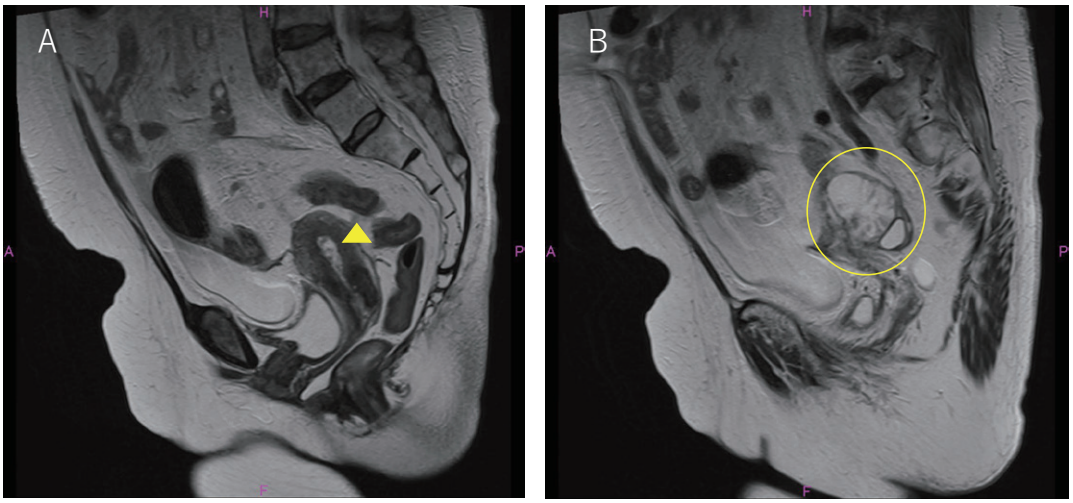

図 1　骨盤 MRI　矢状断（T2 強調像）
（A）子宮内膜は軽度肥厚している．（B）右付属器に 60mm 大の多房性腫瘤を認める．

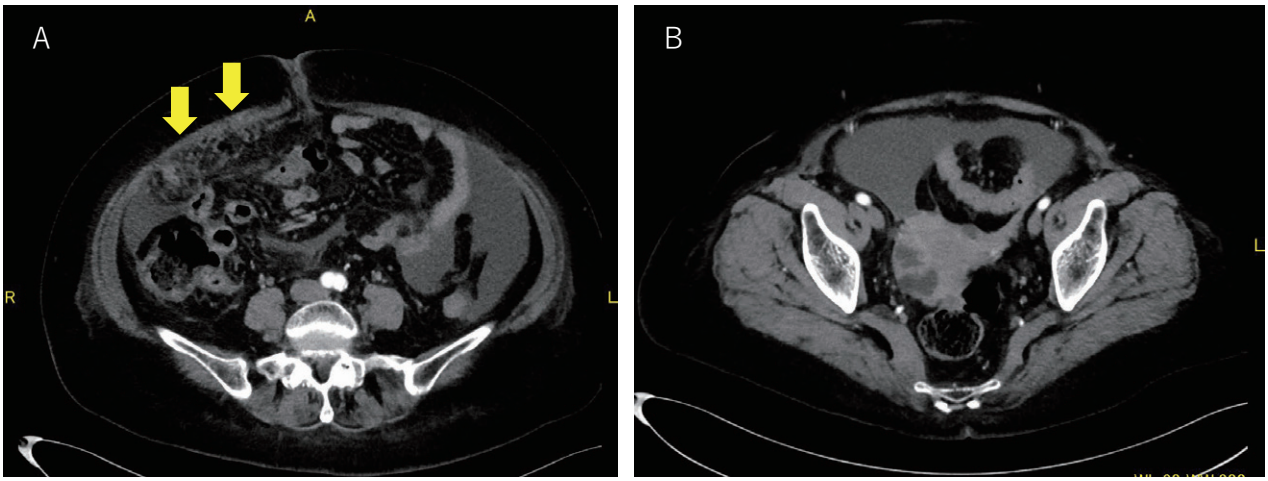

図 2　造影 CT（A）大網の脂肪織濃度が上昇している．（B）中等量の腹水貯留を認める．

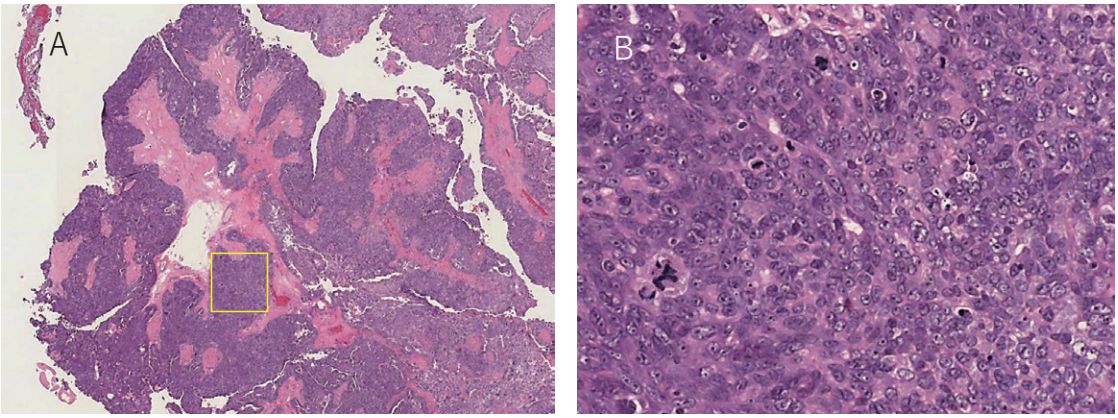

図 3　右卵管生検病理組織像　HE 染色
（A）2 倍　（B）A の強拡大　小型の癌細胞が線維性間質を伴いながら乳頭状に増殖している．
高異型度漿液性癌の所見である．

recombination deficiency:HRD）検査は陽性で BRCA2 病的バリアントを認めた．現在オラパリブ内服中で，再発なく経過観察している．

家族歴として実母に肝臓癌，伯父に膵臓癌，従姉妹に乳癌がある（図 4）．本邦の進行卵巣癌において，腫瘍組織の *BRCA*（*tBRCA*）病的バリアント陽性の場合，約 8 割に生殖細胞系列 *BRCA*（*gBRCA*）病的バリアント陽性が見込まれる[2]．本症例では生殖細胞系列の検査は希望されず

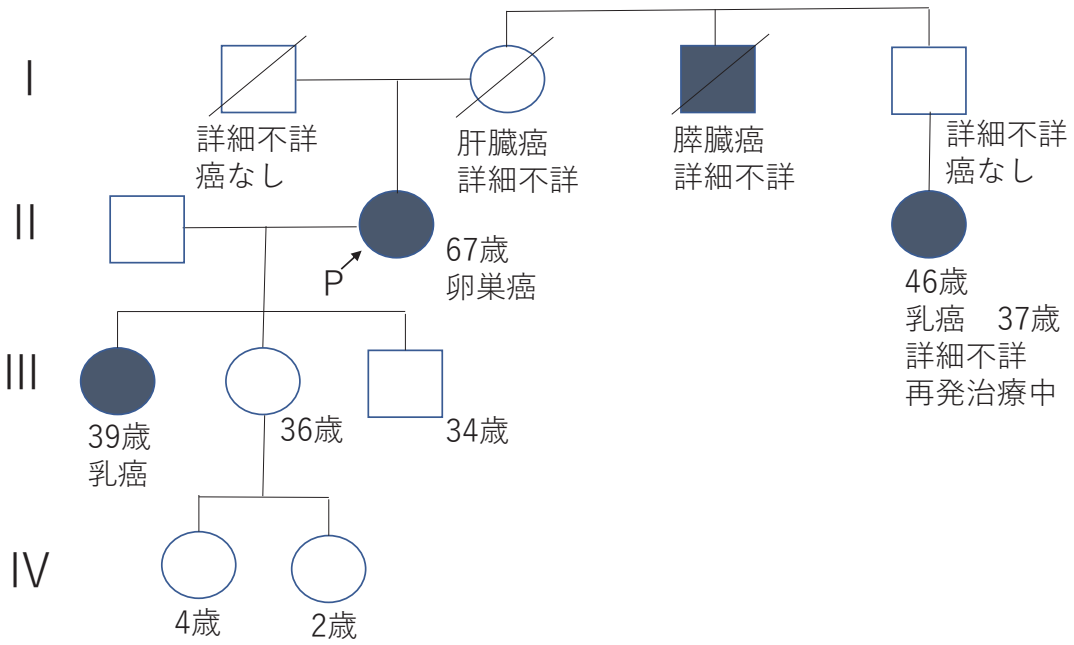

図 4　家系図
実母に肝臓癌，伯父に膵臓癌．従姉妹は 37 歳時に乳癌を発症している．のちに長女の乳癌が判明する（症例 2）．

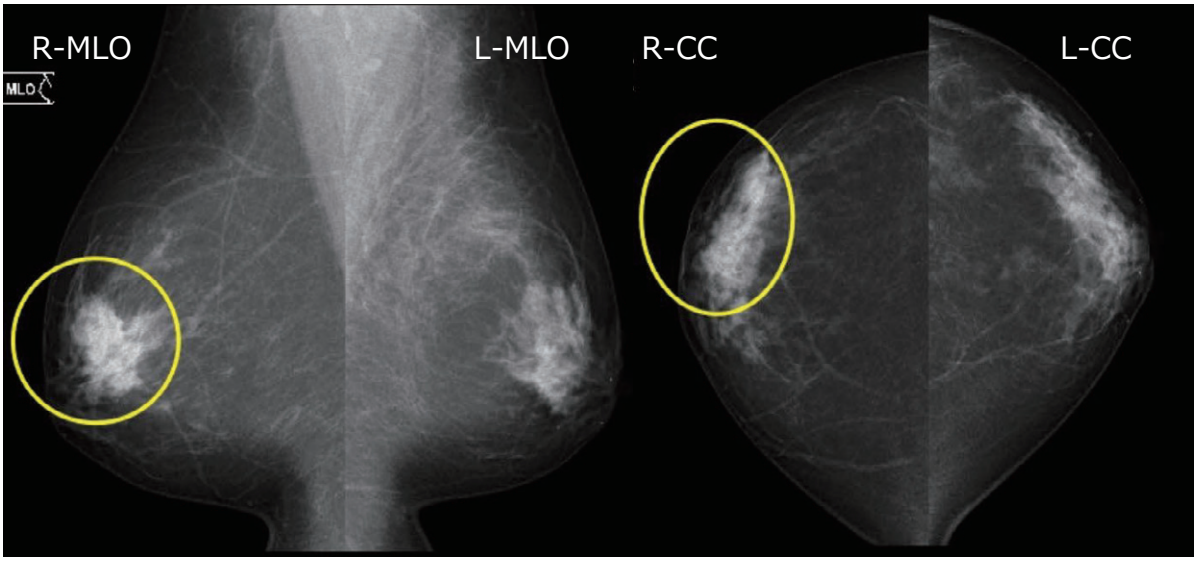

図 5　MMG
MLO，CC で右乳房に区域性に広がる境界不明瞭な高濃度腫瘤と，内部に少数の微小な円形石灰化を認める．右乳房はカテゴリー 4．左乳房はカテゴリー 1．

施行していないが，家族歴から *gBRCA* 病的バリアントをもつ可能性が高く，今後サーベイランスが必要と考えられた．本人，夫，長女に遺伝カウンセリングを行い，*BRCA2* に関する基礎知識や家族への影響，サーベイランスについて説明し，家族からも理解を得ることができた．遠方に在住の次女・長男へは家族から伝えられた．金銭的負担もあり 3 人の子の *BRCA* 検査は希望されなかったため，子には病的バリアント保持者と同様のサーベイランスを勧めた．

症例 2：40 歳　長女
既往歴：統合失調症
主訴：右乳房のしこり
現病歴：これまで乳癌検診の受診歴はなかった．遺伝カウンセリングから 8 ヶ月後，セルフチェックで右乳房のしこりを自覚し，当院乳腺外科を受診した．
MMG（図 5）：右乳房カテゴリー 4．区域性に広がる境界不明瞭な高濃度腫瘤あり，内部に少数の微小円形石灰化を認める．左乳房カテゴリー 1．

表1　BRCA1/2病的バリアント関連癌の概要

がんの種類	日本人一般集団	*BRCA1*病的バリアントキャリア	*BRCA2*病的バリアントキャリア	サーベイランス	リスク低減手術
乳癌（女）	10.2%	72%	69%	造影MRI マンモグラフィ	有効
乳癌（男）	不明	1.2%	7～8%	確立していない	確立していない
卵巣癌	1.3%	44%	17%	CA125 経腟エコー	有効
前立腺癌	9.7%	21%	27%	PSA	データなし
膵癌	2.5%	1～3%	2～7%	EUS　MRI	データなし

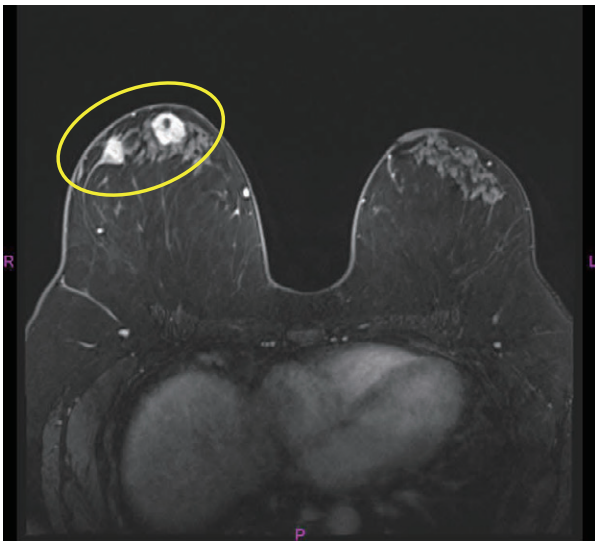

図6　造影MRI
右乳房AC区域に最大径23mm大，CD区域に25mm大の造影効果を有する腫瘤を認める．広がりは概ね限局している．

針生検：右AC領域，右C領域で組織型は浸潤性乳管癌，Luminal B like（HER2 negative）．

造影MRI（図6）：右AC区域に最大径23mm大，CD区域に25mm大の造影効果を有する腫瘤を認める．広がりは概ね限局している．

造影CT：明らかなリンパ節腫大や遠隔転移を疑う所見はない．

右乳癌Ⅱ A期（AC領域およびCD領域）が疑われ，右胸筋温存乳房切除術，センチネルリンパ節生検を施行された．

病理結果：真皮内に娘結節あり，断端陰性，リンパ節転移はなし．

以上より浸潤性乳管癌Ⅲ B期, Luminal　B（HER2陰性）と診断された．術後薬物療法としてドキタキセル・シクロフォスファミド療法が勧められたが希望されなかった．タモキシフェン，リュープロレリンで加療中である．

考　　察

生殖細胞系列における*BRCA1/2*病的バリアントは常染色体優性遺伝をとり，遺伝性乳癌卵巣癌症候群（hereditary breast ovarian cancer: HBOC）として知られている．*BRCA1/2*遺伝子はがん抑制遺伝子に分類され，DNA二本鎖切断に対する相同組み換え修復などのDNA修復機能に関わる．

表1に*BRCA1/2*病的バリアント関連癌の概要を示す．上皮性卵巣癌の約10－15％が*BRCA1/2*病的バリアントを有するとされる．*BRCA1/2*病的バリアントキャリアの生涯がん発症リスクは非常に高い．欧米では*BRCA1*病的バリアントキャリアでは72％が乳癌，44％が卵巣癌，*BRCA2*病的バリアントキャリアでは69％が乳癌，17％が卵巣癌を発症すると報告されている[1]．

Japan CHARLOTTE study[2]では日本人における卵巣癌の大規模データが示された．日本人卵巣癌患者634例中*BRCA1*病的バリアントは9.9％，*BRCA2*病的バリアントは4.7％，計14.7％に*BRCA1/2*病的バリアントがみられると報告された．さらに卵巣癌Ⅲ/Ⅳ期では24％，組織型が漿液性癌の場合は28％に*BRCA1/2*病的バリアントがみられ，HBOCは決して稀な疾患ではない．

*BRCA1/2*病的バリアント陽性乳癌では組織型に違いが見られる．*BRCA1*病的バリアント陽性乳癌ではトリプルネガティブタイプが75.8％，*BRCA2*病的バリアント陽性乳癌ではLuminalタイプが64.4％を占める[3]．

HBOCでは乳癌卵巣癌だけでなく，前立腺癌，膵癌の発症リスクも上昇する．前立腺癌は日本人の発症率が9.7％であるのに対し，75歳以上の*BRCA1*および*BRCA2*病的バリアントキャリアではそれぞれ21％と27％．膵癌は日本人の発症率が2.5％であるのに対し，*BRCA1*および*BRCA2*病的バリアントキャリアではそれぞれ1～3％と2～7％と報告されている[4]．男性に関しても癌の発症リスクが上昇するため，喚起が必要となる．本症例では母方家系で膵臓癌，乳癌患者が存在しているため母方家系由来の*BRCA2*病的バリアントの遺伝が疑われ

る．今後も現家族でのサーベイランスが必要であろう．

発症リスクの高いがんの予防策には，一次予防としてのリスク低減手術と，二次予防としてのサーベイランスがある．今後は，母親・長女には癌治療とサーベイランス，リスク低減手術を，次女･長男にはがん検診の受診を勧めた．ここで注意すべき点として，発症者のサーベイランスは保険診療となるが，未発症者のがん検診は自費となる．次女･長男は定期検診がくる前に，すでに自ら人間ドックを受診されたとのことであった．女性の乳癌ではサーベイランスとして乳房造影MRI，マンモグラフィが推奨される．リスク低減乳房切除術は有効とされるが，全生存期間については有効性が確立していない[5)]．男性のBRCA病的バリアント保持者に対しても乳癌の二次予防の効果が期待されるが，確立されていない[6)]．

卵巣癌は早期発見が難しく，有効な検診方法は確立されておらず，サーベイランスとしてCA125と経腟超音波が行われることが多い．リスク低減卵管卵巣摘出術による卵巣癌・卵管癌の予防効果は確実であり，全生存期間の延長も確認されている[7)]．前立腺癌にはPSA，膵癌には超音波内視鏡がサーベイランスとして考慮されるが，どれらもエビデンスは不十分である．

本症例では遺伝カウンセリングを行ったことで，統合失調症があり乳癌検診歴のなかった娘への注意を促し，自ら乳癌診療につなげることができた．しかし乳腺外科受診時にはすでに乳癌Ⅲ期であった．未発症者を早期にスクリーニングにつなげるため，カウンセリング時に行動変容を強く促し，間をおかずに検診につなげる必要がある．そのために患者向けの資料作りやブレストアウェアネスをすすめるのが良いと考える．ブレストアウェアネスとは乳房を意識する生活習慣のことである．女性が乳房の状態に日頃から関心をもつことにより，乳房の変化に気づいたら早く医療機関を受診することが勧められる[8)]．また医療提供側も自施設で検診を行うか，検診施設の予約を取るなどして確実に検診を受けられるよう体制を整える必要があると考える．

おわりに

本人・家族に対する遺伝カウンセリングにより，家族の行動変容を促すことが可能となる．カウンセリング時により早期に検診や医療機関を受診してもらえるよう工夫が必要である．

文　献

1）Kuchenbaecker KB, et al:Risks of breast, ovarian, and contralateral breast cancer for BRCA1 and BRCA2 mutation carriers. JAMA 2017；317：2402-2416

2）Enomoto T, et al:The first Japanese nationwide multicenter study of BRCA mutation testing in ovarian cancer: : CHARacterizing the cross-sectionaL approach to Ovarian cancer geneTic TEsting of BRCA (CHARLOTTE). Gynecol Cancer 2019；29：1043-1049

3）Arai M, et al: Correction: Genetic and clinical characteristics in Japanese hereditary breast and ovarian cancer: first report after establishment of HBOC registration system in Japan. J Hum Genet 2018；63：541-542

4）Chen J, et al: Penetrance of Breast and Ovarian Cancer in Women Who Carry a BRCA1/2 Mutation and Do Not Use Risk-Reducing Salpingo-Oophorectomy: An Updated Meta-Analysis. JNCI Cancer Spectr 2020；4：pkaa029

5）Rebbeck T, et al:Bilateral prophylactic mastectomy reduces breast cancer risk in BRCA1 and BRCA2 mutation carriers: the PROSE Study Group. J Clin Oncol 2004；22：1055-1062

6）日本遺伝性乳癌卵巣癌総合診療制度機構（編）：遺伝性乳癌卵巣癌（HBOC）診療ガイドライン 2021年度版 . http://johboc.jp/guidebook_2021/

7）Eleje G, et al: Risk-reducing bilateral salpingo-oophorectomy in women with BRCA1 or BRCA2 mutations. Cochrane Database Syst Rev 2018；8：CD012464

8）日本乳がん学会：乳がん検診の適切な情報提供に関する研究，2019．https://breastcs.org