症　例

揮発したジメチル硫酸による遅発性の眼・気道化学外傷の３症例

富山県立中央病院　眼科
水野　一輝，満保　祐己，西野　　翼，山田　成明，長野　　愛
同　耳鼻いんこう科
里見　佳保，浦本　直紀

要　　旨

ジメチル硫酸は，メチル化剤として薬物の調合の際に使用される揮発性の試薬である。ジメチル硫酸による遅発性の眼・気道化学外傷の３症例を経験したため報告する.

症例は20代，30代，40代の男性３人で，同一の職場でナトリウム－ｔ－ブトキシド，ジメチル硫酸，テトラヒドロフランを扱う薬品の調合作業中に受傷した．作業中は受傷に気付かず自覚症状もなかったが，帰宅後に眼の充血，咽頭痛，鼻汁，嗄声を自覚した．重症２例では数時間で喉頭浮腫が増悪したため気管挿管を要した．眼外傷としては，初診時には結膜の充血のみであったが，受傷から12時間後の再診時点では角膜上皮びらんに至った．軽症１例では気管挿管を要さず，また角膜上皮びらんにも至らなかった.

ジメチル硫酸は揮発性であるため受傷機転が明らかではなく，遅発性に粘膜を障害するため，慎重な経過観察が重要である.

key words：眼化学外傷，角膜上皮欠損，揮発性物質

富山県立中央病院医学雑誌 2023；46（１・２）22 －24

はじめに

ジメチル硫酸は1800年台初頭に発見され，メチル化剤として有機合成で比較的頻繁に使用される揮発性の試薬の一つである．ジメチル硫酸は50度から揮発が始まり，皮膚や粘膜から容易に吸収され，遅発性に致命的な皮膚粘膜傷害を引き起こすことが知られている[1)]．ジメチル硫酸による眼化学外傷の報告は本邦において報告数が稀である．今回我々は，ジメチル硫酸による眼障害の３例で，２例は気道熱傷のため挿管管理も要した治療経験を報告する.

症　　例

患者１，２，３はいずれも同じ時刻に同じ現場で作業を行っていた.

患者１：20代　男性

既往歴：特記すべき事項なし

現病歴：X日14時ごろからナトリウム - ｔ - ブトキシド，ジメチル硫酸，テトラヒドロフランを扱う薬品の調合作業を行っていた．ハロゲン酸性ガス用マスク，ゴーグル（隙間あり），作業着，手袋を着用していた．作業中より眼の充血を自覚していたが，そのまま業務を継続したところ，17時ごろから流涙，咽頭痛，嗄声を自覚した．急患センターを受診し，気道化学外傷が疑われたため当院に転院搬送された.

検査所見：初診時には，自発呼吸が保たれていた．また，両眼の対光反射は正常で，結膜充血を認めるものの角膜上皮欠損はなかった．受傷後約12時間程度で喉頭浮腫による気道狭窄をきたしたため，ICUで気管挿管を要した．また同時刻に，眼の疼痛が悪化し，両眼の角膜上皮欠損に至った．（図１）

治療経過：被疑薬と経過から，ジメチル硫酸による粘膜外傷と診断した．耳鼻科が主科となり，ICUに入院したのち，気道および喉頭の浮腫の治療のためにステロイド13mgが投与された．抜管までに７日間を要した．眼科は生理

食塩水を用いた十分な洗浄ののち，ベタメタゾンリン酸エステルナトリウム点眼液，ガチフロキサシン点眼液，ヒアルロン酸点眼液による治療を開始した．角膜上皮欠損は改善するまでに３日間，結膜充血の改善に２ヶ月間を要した．角膜に混濁は残らず，最終受診時の矯正視力は右0.6（0.8），左0.9（1.5）であった．

患者２：40代　男性
既往歴：うつ病，てんかん
現病歴：患者１に準ずる．
検査所見：症例２は嘔吐症状が症例１と比較して強かった．初診時には両眼の対光反射は正常であり，患者１と同様に，結膜充血は認めるものの角膜上皮欠損は無い状態であった．受傷から12時間後に気道狭窄をきたしたため，気管挿管を要し，両眼は角膜上皮欠損に至った．（図２）
治療と経過：ICUに入院のうえ症例１に準じた治療を行った．気道浮腫が強く，気管切開および気管カニューレが留置され，抜管するまでに14日間を要した．角膜上皮欠損は改善するまでに４日間，結膜充血の改善には１ヶ月を要した．角膜混濁は残らず，最終受診時の矯正視力は右1.2（1.5），左1.2（1.5）であった．

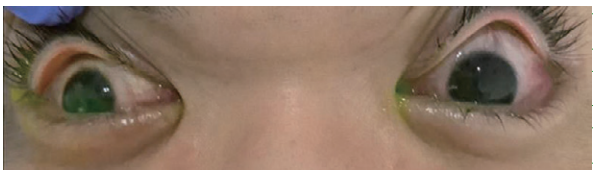

図１　患者１両眼球正面　角膜の黄染部は角膜上皮欠損部を示している．

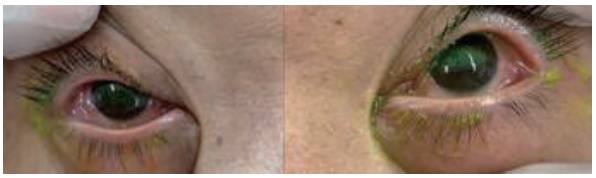

図２　患者２両眼球正面　角膜の黄染部は角膜上皮欠損部を示している．

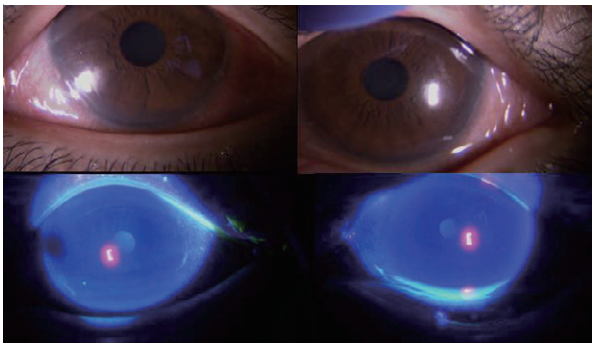

図３　患者３細隙灯顕微鏡所見
両眼に結膜充血を認める．下は生体染色．上皮欠損はみられない．

患者３：30代　男性
既往歴：特記すべき事項なし
現病歴：症例１，２と同僚で同じ部屋で，20～30メートル程度離れて作業を行っていた．帰宅時は両眼の充血を認める程度であったが，徐々に鼻汁，咽頭痛が増悪し，夜間には眼痛を自覚したため，翌日に近医眼科から当科を紹介された．（図３）
検査所見：両眼の矯正視力は（1.2）程度で保たれており，気道狭窄や角膜上皮欠損はなかったが，両眼に結膜充血を認めた．
治療と経過：ECUに入院したが，気道管理は要さなかった．気道浮腫予防のため，ステロイド13mgが投与され，眼科はフルオロメトロン点眼液，ガチフロキサシン点眼液による治療を開始した．結膜充血は遷延し，改善するまでに２か月間を要した．角膜混濁は残らず，最終受診時の矯正視力は右0.8（1.2），左0.7（1.2）であった．

考　　察

今回我々は，ジメチル硫酸による遅発性の粘膜傷害を受傷した３例を経験した．一般的に，眼化学外傷は酸やアルカリ等の物質が眼部に飛入することにより即時に引き起こされるが，受傷機転がなく，また発症までに数時間かかったことが，本症例の特徴的な点である．ジメチル硫酸による化学外傷は，2023年１月22日時点でPubmedで検索した結果，眼外傷については1945年以降４件の論文が報告されており，医中誌では国内の報告はみられなかった．眼化学受傷患者の約70％を男性が占め，10代から20代の若い労働年齢層が多い．また，職場で発生したものが約60％，家庭が約30％と報告されており[2]，労働災害との関係も大きな疾患である．本論文の３症例も比較的若年の労働災害であり，この点は一般的な化学外傷と一致していると考えられた．

本症例は被疑薬として，薬品の調合作業に利用していたナトリウム－ｔ－ブトキシドとジメチル硫酸の２つが疑われた．ナトリウム－ｔ－ブトキシドは常温で粉末の薬剤であり[3]，水と反応しNaOHを生じる．その場合，比較的急速に角膜上皮びらんを生じるため，本症例の経過は合致しがたいと思われた．一方で，ジメチル硫酸は常温で液体の薬剤であり[4]，加水分解により硫酸とメタノールを生じ，揮発は一般的に50℃から始まる．優先評価化学物質に指定され，水質汚濁防止法では公共用水域への流出により，健康や生活環境に被害を及ぼす恐れが場合は，事業者より都道府県知事への届け出が義務づけられている有毒性の高い薬剤である[5]．

本症例群は夏の時期に換気が不良だった現場で発生しており，温熱環境下でジメチル硫酸が揮発したと推測された．

ジメチル硫酸による中毒症状は曝露後，加水分解が緩徐に進んだのちに症状は数時間遅れて現れ，眼に発症した後，鼻や上気道の症状へと進行することが多いと報告されている[6]．遅発性の上皮障害という点でジメチル硫酸が本症例の原因薬剤と考えられた．

一般的な化学外傷では，薬液の飛入等の受傷機転があり，受傷後すぐに自覚症状が出現する．しかし，ジメチル硫酸は揮発性で受傷時に気づかないこと，数時間は無症状だが，のちに気管挿管を要するほどの重篤な状態に至る危険な薬剤で，薬品関連の化学外傷では本薬剤を念頭に置いて診療することが重要と思われた．

おわりに

ジメチル硫酸による眼化学外傷のみならず，重篤な呼吸器症状も併発した症例を経験した．揮発性物質のため受傷機転の判断が難しく，遅発性の重篤な粘膜障害をきたすため，被疑薬に本薬剤が含まれている際には，慎重な経過観察を要する．

著者の利益相反（COI）開示：本論文の内容に関して特に申告なし．

文　献

1）T.R. Littler, R.B. McConnell：DIMETHYL SULPHATE POISONING. Brit J Ind Med 1955；12：54-56

2）STEPHEN J MORGAN：Chemical burns of the eye: causes and management. British Journal of Ophthalmology 1987；71：854-857

3）富士フイルム和光純薬株式会社：製品安全データシート ナトリウムt-ブトキシド，2021年8月. https://labchem-wako.fujifilm.com/sds/W01W0119-1491JGHEJP.pdf

4）昭和化学株式会社：製品安全データシート ジメチル硫酸，2021年6月. http://www.st.rim.or.jp/~shw/MSDS/04277250.pdf

5）環境省：水質汚濁防止法改正関係Q＆A https://www.env.go.jp/water/law/qa_hs.html

6）J C R Rippey, M I Stallwood：Nine cases of accidental exposure to dimethyl sulphate--a potential chemical weapon. Emerg Med J 2005；22：878-879